TRAVAIL DU SERVICE OTOLOGIQUE
DE M. LE Pr AGRÉGÉ P. SEBILEAU (HOPITAL LARIBOISIÈRE)

Année 1914. N° 360

THÈSE

POUR

LE DOCTORAT EN MÉDECINE

PAR

Henri-Marcel CHENET

ANCIEN EXTERNE DES HOPITAUX DE PARIS
MÉDAILLE DE BRONZE DE L'ASSISTANCE PUBLIQUE

CONTRIBUTION A L'ÉTUDE CLINIQUE

DES

KYSTES PARADENTAIRES

PARIS
G. STEINHEIL, ÉDITEUR
2, RUE CASIMIR-DELAVIGNE, 2

1914

TRAVAIL DU SERVICE OTOLOGIQUE
DE M. LE Pr AGRÉGÉ P. SEBILEAU (HOPITAL LARIBOISIÈRE)

Année 1914.

N° 360

THÈSE

POUR

LE DOCTORAT EN MÉDECINE

PAR

Henri-Marcel CHENET

ANCIEN EXTERNE DES HOPITAUX DE PARIS
MÉDAILLE DE BRONZE DE L'ASSISTANCE PUBLIQUE

CONTRIBUTION A L'ÉTUDE CLINIQUE

DES

KYSTES PARADENTAIRES

PARIS
G. STEINHEIL, ÉDITEUR
2, RUE CASIMIR-DELAVIGNE, 2

1914

A MON PÈRE

A MA MÈRE

A MON FRÈRE

LE DOCTEUR LOUIS CHENET

CHEF DE CLINIQUE OPHTALMOLOGIQUE ADJOINT A LA FACULTÉ DE MÉDECINE DE PARIS

A LA MÉMOIRE DE MON ONCLE

LE DOCTEUR BERTRIN

A M. LE PROFESSEUR QUÉNU

PROFESSEUR DE CLINIQUE CHIRURGICALE A LA FACULTÉ DE MÉDECINE
DE PARIS
CHIRURGIEN DE L'HÔPITAL COCHIN
MEMBRE DE L'ACADÉMIE DE MÉDECINE

Qui m'a fait le très grand honneur
d'accepter la présidence de cette thèse.

A M. LE PROFESSEUR AGRÉGÉ
PIERRE SEBILEAU

CHIRURGIEN DES HÔPITAUX
CHEF DU SERVICE D'OTO-RHINO-LARYNGOLOGIE DE L'HÔPITAL LARIBOISIÈRE
MEMBRE DE L'ACADÉMIE DE MÉDECINE

Hommage de profond respect et de sincère reconnaissance pour toutes les marques de sympathie qu'il n'a cessé de me prodiguer, depuis qu'il m'a fait l'honneur de me prendre comme élève.

A M. Le Docteur Fernand LEMAITRE

OTO-RHINO-LARYNGOLOGISTE DES HOPITAUX

Hommage de très grande sympathie et de sincère gratitude.

A MES MAITRES DANS LES HOPITAUX

M. le Professeur agrégé P. REYNIER

Lariboisière, 1906-1907.

M. le Docteur LEGENDRE

Lariboisière, 1907-1908.

M. le Docteur BRAULT

Lariboisière, 1908-1909.

M. le Docteur BEURNIER

Saint-Louis, 1909-1910.

M. le Docteur PICQUÉ

M. le Docteur BAUDET

M. le Professeur agrégé GRÉGOIRE

Lariboisière, 1910-1911.

M. le Professeur agrégé P. SEBILEAU

Lariboisière, 1911-1912, 1913-1914.

A MES AUTRES MAITRES

M. le Docteur LOMBARD

OTO-RHINO-LARYNGOLOGISTE DE L'HOPITAL LAENNEC

MM. les Docteurs GRIVOT et BALDENWECK

OTO-RHINO-LARYNGOLOGISTES DES HOPITAUX

M. le Docteur BOISSARD

ACCOUCHEUR DE L'HOPITAL LARIBOISIÈRE

MM. les Docteurs HALPHEN, JUIN, ROUGET
DUFOURMENTEL, LE MÉE

A MES MAITRES DE L'ÉCOLE DENTAIRE DE PARIS

M. Ch. JEAY

PROFESSEUR DE CLINIQUE D'ANESTHÉSIE A L'ÉCOLE DENTAIRE DE PARIS

Qui m'a guidé sans cesse durant mes études dentaires :
hommage de bien vive reconnaissance.

M. le Docteur GODON

PRÉSIDENT-DIRECTEUR DE L'ÉCOLE DENTAIRE DE PARIS

M. le Docteur ROY

DENTISTE DES HOPITAUX

MM. BLATTER, MARTINIER, LEMERLE, PAILLIOTIN,
VILLAIN, MIÉGEVILLE

A MON MAITRE EN PROTHÈSE

M. E. VARLET

L'étude des kystes d'origine dentaire est l'une de celles qui ont le plus tenté, non seulement les dentistes, mais aussi et surtout les chirurgiens, et un simple coup d'œil sur la bibliographie suffira à montrer l'importance et le nombre des travaux qui s'y rapportent.

Et cependant, si l'on cherche, au milieu de toutes ces publications, à se faire une idée clinique de ce que sont les kystes d'origine dentaire, l'on s'embarrasse et l'on se perd dans un tel faisceau de théories et de discussions histogéniques, que l'on ne peut arriver à dégager une notion exacte, de ce que l'on désirerait découvrir.

Chacun a voulu expliquer à sa façon, l'évolution ou le mode de formation de ces tumeurs, et, il résulte de tout cela une nomenclature telle, une abondance si grande de noms pour désigner, somme toute, la même lésion, qu'il est absolument impossible de distinguer le vrai du faux.

Aussi, nous tiendrons-nous éloignés, non pas de ce qu'ont fait nos prédécesseurs (leurs travaux nous ont du reste servi), mais de leurs théories, pour ne décrire et n'interpréter que les quelques cent cas de l'unique collection de kystes dentaires, opérés dans le service

de notre maître, M. le professeur agrégé Sebileau, à l'hôpital Lariboisière.

Avec la bienveillance qu'il n'a cessé de nous témoigner, depuis quatre ans bientôt que nous avons l'honneur d'être son élève, il nous a permis de glaner dans la masse énorme des observations qu'il possède, et c'est une partie de son enseignement d'hôpital, qui constituera en quelque sorte l'âme de cette étude.

Qu'il nous soit permis de la commencer en exprimant à notre maître toute notre reconnaissance, et en le priant de nous excuser par avance si nous n'avons su tirer de ses admirables leçons cliniques, tout le parti que nous aurions dû en tirer.

Enfin, nous ne voulons passer sous silence tout ce que nous devons à M. le Dr F. Lemaître, oto-rhino-laryngologiste des hôpitaux. Nous avons toujours trouvé près de lui l'accueil et les conseils les meilleurs, non seulement à l'hôpital, où il guida nos premiers pas dans la spécialité, mais aussi hors du domaine hospitalier, où il veut bien nous honorer de sa confiance et de sa précieuse collaboration : qu'il accepte ici l'hommage de notre profonde gratitude.

CLASSIFICATION ET DIVISION

Bien que nous ne voulions, en aucune façon, recommencer les travaux déjà faits sur les kystes dentaires, nous nous trouvons cependant forcés, au début de cette étude clinique, de parler un peu de leur classification, non pour la suivre, mais bien plutôt pour en éliminer les éléments qui nous semblent y avoir pris une place imméritée.

Les kystes dentaires, en effet, ont été divisés en trois grandes variétés dont chacune d'elles semble avoir une égale importance : cliniquement il n'en est pas ainsi.

Nous conserverons néanmoins, car elle est juste, la classification adoptée, quitte à laisser dans l'ombre, faute d'observations, les variétés les moins fréquentes.

Adoptant la terminologie d'Ombredanne (1), qui clarifie toutes les autres, nous diviserons les kystes d'origine dentaire de la façon suivante.

I. — ***Kystes adamantins,*** constitués par des tissus

---

(1) Maladies des mâchoires, in *Nouveau traité de chirurgie* A. Le Dentu et P. Delbet.

représentant ceux de l'organe de l'émail, à l'état embryonnaire. Kystes rares, que nous éliminerons de notre étude, où nous ne voulons traiter que des faits d'observation clinique.

II. — *Kystes dentifères,* contenant des tissus dentaires à l'état adulte, soit disséminés sans aucun ordre, soit groupés de manière à former une ou plusieurs dents, plus ou moins bien développées. Kystes moins rares que les adamantins, mais dont nous ne parlerons cependant qu'au point de vue du diagnostic.

On les a aussi appelés : kystes congénitaux, kystes dentigères, kystes folliculaires (Broca).

III. — *Kystes paradentaires,* de beaucoup les plus nombreux, et que seuls nous étudierons, en ayant pu trouver 107 observations intéressantes dans les annales du service, et en ayant vu personnellement 32 cas, que nous utiliserons dans ce travail.

Ils possèdent du reste de nombreuses appellations : kystes uniloculaires (Heydenreich), épithéliaux uniloculaires (Nimier), alvéolo-dentaires (Forget), périostiques (Magitot), odontopathiques (Duplay), radiculaires (Aguilhon de Sabran), radiculo-dentaires (Malassez), appendiculaires (Albarran).

Nous diviserons notre travail en quatre parties :

1er chapitre. — Étude des symptômes et de l'évolution des kystes paradentaires, en général.

2e chapitre. — Citant de toutes pièces les observa-

tions les plus intéressantes, nous décrirons le kyste par rapport à chacune des dents, avec toutes ses particularités et ses variétés cliniques et ses complications.

3e chapitre. — Diagnostic différentiel des kystes paradentaires.

4e chapitre. — Description du traitement appliqué par notre maître, M. Sebileau, à l'hôpital Lariboisière.

Au cours de notre étude, nous citerons les anomalies et les cas peu fréquents, pour lesquels le diagnostic aura présenté plus de difficultés, et qui, à ce titre, méritent que l'on s'y arrête plus longuement.

CHAPITRE PREMIER

KYSTES PARADENTAIRES MAXILLAIRE SUPÉRIEUR

Les kystes paradentaires constituent une affection extrêmement fréquente, surtout à la mâchoire supérieure.

Ils ont été divisés en kystes appendiculaires et kystes radiculaires, suivant qu'ils s'attachent plus ou moins près de l'apex de la racine, mais il semble bien que l'on a toujours affaire à la même espèce de kystes, les différences n'étant dues qu'à l'âge et au degré de développement qu'ils présentent.

On peut néanmoins garder cette appellation, qui n'a pas grosse importance clinique.

Les kystes appendiculaires, en effet, ne sont diagnostiqués que lors de l'extraction de la dent malade : ils ne donnent aucun symptôme capable de les faire prévoir. Ce sont de petites tumeurs, du volume d'un pois, et attachées à la racine par un pédicule plus ou moins long.

Quant à leur structure, elle n'offre rien de bien intéressant : leur paroi est plus ou moins épaisse et végétante, et leur cavité souvent réduite à une simple fente.

Les kystes radiculaires, eux, constituent au contraire la grande classe clinique, celle que nous allons étudier.

On a bien décrit une troisième variété de kystes dits juxtadentaires, dans lesquels la poche serait en contact avec une racine dénudée, mais où l'apex ne pénétrerait pas. Nous croyons qu'il ne faut pas les séparer des précédents, qu'ils n'en sont qu'une variété, et qu'il est bien difficile d'affirmer, cliniquement, que de tels kystes n'ont pas eu, à un moment quelconque de leur évolution, de connexion intime avec l'apex, soit de la dent qu'ils longent, soit d'une autre dent, extraite précédemment.

La symptomatologie des kystes paradentaires est loin d'être aussi simple qu'elle le paraît, à la lecture des descriptions qui en sont faites.

En effet, de même qu'un abcès froid, par exemple, se développe avec des symptômes tout à fait différents, suivant son point d'origine, telle cette tuméfaction dans le triangle de Scarpa, dans les lésions vertébrales voisines des insertions du psoas, de même le kyste dentaire affectera une forme tout à fait différente, suivant le point du squelette facial où il doit se développer.

Aussi, les symptômes varieront-ils d'un cas à un autre, et c'est pourquoi nous avons entrepris dans la seconde partie de notre travail une classification des kystes, suivant les dents qui les supportent.

Nous n'allons donc, pour l'instant, étudier que le développement du kyste au point de vue théorique, en basant toutefois cette description sur les observations cliniques que nous avons pu recueillir.

Prenons pour type une dent monoradiculaire : l'on sait que cette dent est constituée de deux parties bien distinctes, placées dans le prolongement l'une de l'autre, la couronne et la racine.

La couronne, recouverte d'émail, est seule visible sur la dent en place : sur la dent extraite, elle se différencie de la racine par son aspect brillant, tranchant sur le blanc mat de celle-ci.

La ligne d'union entre la couronne et la racine se nomme le collet de la dent.

Enfin, dans son ensemble, la dent est creusée d'une cavité, la chambre pulpaire, où s'épanouissent et se ramifient les nerfs et vaisseaux dentaires, arrivant jusqu'à elle par un canal, plus ou moins étroit, ouvert seulement à l'extrémité de la racine, en un point que l'on nomme l'apex de la dent.

La chambre pulpaire est donc, normalement, sans aucune communication avec l'air extérieur.

Qu'il se produise une carie, détruisant plus ou moins les tissus coronaires, il arrive un moment où la cavité pulpaire se perfore, permettant ainsi la communication avec la cavité buccale, milieu toujours septique.

Il s'ensuit une infection, puis une mortification de la pulpe et des filets vasculo-nerveux. Tel est le cas le plus fréquent.

D'autres fois, la dent, à la suite d'un choc, change

de coloration, et cela, souvent, sans douleur : elle bleuit peu à peu, et c'est là l'indice d'une mortification profonde, presque toujours suivie d'infection. Celle-ci se traduit alors par la douleur et par tous les symptômes de suppuration, dont nous n'avons pas à nous occuper ici. Il est toutefois probable que l'infection, dans ces cas où il n'y a pas de carie, se fait par voie sanguine.

Quand il y a eu choc net, la mortification s'explique par rupture plus ou moins complète du faisceau vasculo-nerveux : il s'ensuit un véritable hématome intra-pulpaire, et infection de cette collection en cavité close.

Mais, il est des cas où, dans l'histoire d'une dent morte, on ne peut retrouver aucun traumatisme. Bien que l'on puisse invoquer le peu d'importance du choc capable de produire ces accidents, et qui serait alors passé inaperçu, nous pensons qu'il peut fort bien exister des mortifications dentaires analogues à la gangrène par embolie, par exemple.

Les dents, rattachées au système circulatoire général, peuvent par conséquent présenter les lésions ou les accidents appartenant à ce système : telles l'embolie ou la thrombose, dont le résultat est identique au point de vue vitalité de l'organe. Mais, n'insistons pas sur toutes ces vues sur lesquelles nous aurons sans doute à revenir. Si nous les avons abordées, c'est que le kyste dentaire est toujours synonyme de dent morte, et ces quelques considérations préliminaires nous ont semblé utiles.

Le kyste dentaire, en effet, ne peut exister avec une dent vivante. Qu'il soit la cause ou la résultante de

cette mortification, peu importe — essayer de trancher cette question, serait recommencer toute l'histoire des kystes dentaires, sans pouvoir cependant sortir du domaine purement hypothétique.

Toujours est-il que le faisceau vasculo-nerveux, chez les dents à kystes, n'existe plus, et voici comment se présente alors l'organe dentaire.

Couronne, soit profondément cariée, soit de coloration bleuâtre, soit inexistante, par chutes parcellaires.

Sur le pourtour de la racine, quelquefois très près de l'apex, d'autres fois, au contraire, à une certaine distance, s'insère une poche kystique qui y adhère intimement.

On ne peut séparer la racine du kyste, sans arracher une partie de sa membrane, créant ainsi un orifice plus ou moins circulaire. C'est un point extrêmement intéressant, très mal connu et qui a été mis en évidence par notre maître, M. Sebileau, pour ainsi dire à chacune de ses interventions sur les kystes paradentaires.

L'apex de la dent se trouve donc toujours inclus dans la cavité; il y est dénudé, et le doigt sent parfaitement, en explorant la face interne de la poche, la pointe de racine, que rien ne recouvre.

Quant à la poche elle-même, elle est plus ou moins développée, et ne présente d'ouverture que dans le cas de fistulisation ou de ponction exploratrice ou curatrice.

La membrane se présente macroscopiquement sous l'aspect d'un tissu plus ou moins épais, parfois lardacé, d'autres fois fongueux, lorsqu'il y a eu infection et suppuration.

Il peut même y avoir, dans ce dernier cas, une nécrose plus ou moins étendue de cette membrane.

Microscopiquement, la théorie nous apprend que les kystes paradentaires sont constitués par un épithélium formé, à sa superficie, de cellules aplaties, réunies entre elles par des anastomoses filamenteuses.

Dans la profondeur, on trouve dès cellules polygonales, réunies également les unes aux autres par des filaments d'union constituant une sorte de réseau.

L'ensemble de cette membrane épithéliale repose sur un stroma fibreux qui semble se continuer avec le ligament alvéolo-dentaire.

Lorsque le kyste est petit, il revêt la forme d'un sac appendu à la racine, et rempli de liquide kystique.

Ce liquide a un aspect bière légère ; c'est-à-dire qu'il est faiblement coloré en jaune, légèrement visqueux et filant, et présentant comme caractéristique de nombreuses paillettes de cholestérine en suspension : ce qui le fait distinguer facilement, lorsqu'il s'écoule par une fistule, de la salive, s'il n'est pas infecté, du pus d'abcès ou d'origine séquestrale, s'il est purulent. Ces paillettes ont en effet un aspect brillant, métallique, qui ne peut être confondu avec rien.

Rarement le kyste a un contenu d'apparence butyreuse et une odeur fétide due à la présence d'acides gras.

Ceci dit, voyons le kyste en évolution. Il est inclus, comme la dent, dans le tissu osseux du maxillaire. Lorsque le liquide kystique augmente, la poche se distend, à la façon d'un sac de caoutchouc : il se produit,

en effet, une extension en masse, extension lente, indolore, accompagnée d'une usure de l'os adjacent. Cette usure est analogue à celle du sternum, par exemple, dans les cas d'anévrisme de l'aorte.

Mais ici, au maxillaire supérieur en particulier, l'os est peu épais, peu résistant : il est creusé de cavités (sinus, fosses nasales, orbite) : il est irrégulier, présentant des zones de faiblesse et de renforcement. Aussi, s'usera-t-il d'une façon irrégulière, le kyste ayant toujours tendance à fuser vers le point lui offrant la moindre résistance.

Il arrive généralement un moment où l'usure est telle que l'os devient pour ainsi dire élastique, finissant par se distendre à son tour sous la poussée intérieure.

C'est de l'usure progressive de l'os et de l'extériorisation de la tumeur que résultent les symptômes que nous allons maintenant passer en revue.

I. — *Tumeur.* Cette tumeur, plus ou moins volumineuse, le plus souvent indolore, amène dans certains cas des déformations faciales très nettes.

Ces déformations, pour lesquelles le malade vient souvent consulter, n'ayant remarqué, pour sa part, aucun autre symptôme, peuvent siéger dans toute la portion comprise entre la branche montante du maxillaire supérieur, le bord inférieur de l'orbite, toute la région sous-malaire et zygomatique, et une ligne horizontale prolongeant la commissure labiale.

Elles sont généralement sphériques, nettement

localisées, et ne s'accompagnent d'aucune lésion tégumentaire.

Si nous citons, dans ce travail, un kyste dont l'ouverture se fit à la peau (observation de M. le Dr Lemaître), on peut néanmoins considérer ce fait comme tout à fait extraordinaire.

Mais, la déformation faciale n'est que le symptôme extériorisé d'une déformation profonde qui peut seule exister.

On sent alors, en pratiquant le toucher dans le sillon gingivo ou jugo-buccal, que celui-ci est plus ou moins comblé par une tumeur arrondie, généralement de consistance osseuse.

Le palper, qui se pratique avec l'index du côté opposé à celui que l'on examine, nous renseigne sur l'étendue de la tumeur et, surtout, sur le degré d'usure de l'os. Lorsqu'il est, en effet, réduit à une simple lamelle osseuse, il devient dépressible sous l'effort du doigt, donnant une sensation tout à fait particulière : la crépitation parcheminée.

II. — *Crépitation parcheminée.* On a comparé cette crépitation à celle qui se produit lorsqu'on déprime avec le doigt une petite balle de celluloïd. Lorsqu'on cesse tout effort, mais non le contact, on sent parfaitement un retour du celluloïd à sa forme primitive. Dans le cas de kyste dentaire, l'on a fort souvent une sensation identique. Nous disons, « fort souvent », car on peut très bien ne pas la trouver, particulièrement dans les cas au début ou très avancés. Au début, l'usure

n'est pas suffisante : dans les cas avancés, au contraire, elle est complète : il existe un orifice sous-muqueux, qui fait que la pulpe du doigt explorateur semble comme enchâssée dans un cadre osseux, dont le rebord pourra présenter, parfois cependant, la crépitation recherchée.

III. — ***Rénitence.*** Ce symptôme n'existe que dans les cas d'usure complète de la table osseuse externe : on a la sensation d'une collection à tension profonde exagérée.

IV. — ***Ecoulement de liquide kystique ou purulent par la bouche.*** Une fistule gingivale s'est produite : qu'elle soit due à une ouverture spontanée, à une pointe de feu profonde, ou à l'extraction de la racine cause du kyste. On constate alors l'écoulement d'un liquide dont nous avons déjà décrit les caractéristiques : viscosité et présence de paillettes de cholestérine.

Tels sont les symptômes les plus fréquemment rencontrés.

Mais il en est d'autres, beaucoup plus importants à connaître, parce qu'ils sont moins faciles à interpréter et qu'ils ont été peu ou pas décrits, et auxquels nous consacrons la deuxième partie de ce travail.

Qu'il nous suffise de les mentionner ici.

V. — ***Ecoulement de liquide par une fosse nasale.*** Le kyste s'est ouvert dans une fosse nasale, sans ne donner parfois aucun autre symptôme que cet écoulement.

Très fréquent dans les cas de kystes développés aux dépens des incisives centrales et latérales, parfois aux dépens des prémolaires, rarement aux dépens d'autres dents.

Cependant, il peut y ayoir kyste à prédominance nasale, et l'on a alors avant l'ouverture un autre symptôme.

VI. — ***Gêne respiratoire nasale simple, sans écoulement.*** Ce symptôme attire souvent moins l'attention du malade que le précédent ; aussi le rencontre-t-on moins souvent.

VII. — ***Tuméfaction palatine persistante.*** Très fréquente dans les kystes des incisives latérales, et *seulement dans ces cas-là.* Nous y consacrerons du reste un important chapitre.

VIII. — ***Ouverture du kyste dans le sinus,*** avec infection consécutive de celui-ci, pouvant faire croire à une sinusite primitive.

Surtout fréquent dans les cas de prémolaires et de molaires supérieures.

IX. — ***Usure complète de la tubérosité maxillaire.*** Cas de M. le Dr Lemaître, au niveau d'une dent de sagesse supérieure : extrêmement rare.

X. — ***Modifications dans la direction des dents voisines du kyste.*** Le kyste en se développant amène, par pression sur leurs racines, des inclinaisons plus ou moins marquées des dents voisines.

KYSTES PARADENTAIRES. MAXILLAIRE INFÉRIEUR

Beaucoup plus rares que ceux de la mâchoire supérieure.

Ce sont des kystes d'une grande banalité symptomatologique : de par la structure même de l'arc mandibulaire, ils fournissent toujours les mêmes symptômes : déformation par usure de l'une des tables, le plus souvent l'externe, crépitation parcheminée, etc...

Il n'y a qu'une variété sur laquelle nous insisterons par la suite : celle des kystes médians, dits fort rares, et qui sont peut-être au contraire assez fréquents.

Nous les étudierons en détail dans la seconde partie de ce travail.

CHAPITRE II

ÉTUDE DU KYSTE PARADENTAIRE PAR RAPPORT A CHACUNE DES DENTS EN PARTICULIER

Kystes développés aux dépens des incisives centrales supérieures.

Les kystes développés aux dépens des incisives centrales supérieures sont relativement assez rares, et nous n'avons pu en recueillir dans le service que quatre observations ; elles nous permettront néanmoins de décrire la symptomatologie caractéristique de ces cas.

L'incisive centrale supérieure est rarement ectopique : sa racine, volumineuse, n'est presque jamais courbée en avant ou en arrière ; tout au plus présente-t-elle une légère inclinaison de l'apex du côté opposé à la ligne médiane.

Aussi le kyste, se développant, comme nous l'avons décrit antérieurement, toujours en sphérique, lorsqu'il rencontre partout une résistance égale, fera-t-il son

apparition, soit au niveau de la paroi alvéolaire antérieure, soit dans la fosse nasale correspondante dont il soulèvera le plancher.

Et cette notion est excessivement importante, car le malade, ainsi qu'on pourra s'en rendre compte à la lecture des observations qui suivent, ne vient souvent pas consulter pour une affection buccale, mais bien pour une gêne respiratoire ou pour un écoulement nasal, dont la cause pourrait sembler difficile à trouver.

Que la racine de l'incisive malade, en effet, soit plus longue que de coutume, que l'apex soit plus rapproché du plancher de la fosse nasale que de la paroi alvéolaire antérieure, nous n'aurons absolument que des symptômes d'origine nasale, et nous pourrons parfaitement passer à côté du diagnostic, si nous n'examinons pas systématiquement l'état dentaire de notre malade.

L'un des deux grands symptômes suivants peut donc caractériser le kyste développé aux dépens de l'incisive centrale supérieure.

1° *Une tuméfaction au niveau de la paroi alvéolaire antérieure*. Tuméfaction osseuse, qui donne au doigt la crépitation parcheminée, toujours très nette en ce point. En effet, ou la racine est longue, le kyste s'est surtout développé vers la fosse nasale, et alors, on n'a pas de tuméfaction antérieure ; ou elle est courte, et alors la tuméfaction est volumineuse, l'os est forcément très aminci, et la crépitation très facile à trouver.

2° *Un soulèvement du plancher de la fosse nasale*

correspondante. Ce soulèvement, osseux et muqueux, se voit uniquement au speculum nasi.

L'attention est attirée du côté du nez par le malade lui-même. L'examen montrera un soulèvement variable suivant les cas, pouvant amener un contact entre le plancher et le cornet inférieur, d'où gêne respiratoire considérable.

Fig. 1. — Dessin schématique montrant, en projection, la position des kystes des incisives centrale et latérale dans les cas de racines longues.
On y voit nettement que le kyste de l'incisive centrale soulève le plancher des fosses nasales, pouvant même intéresser la cloison, tandis que celui de l'incisive latérale siège plutôt dans l'angle inféro-externe.

Enfin, dans les deux cas, ou de tuméfaction antérieure, ou de soulèvement du plancher, une fistule peut venir s'ajouter aux symptômes dominants.

Cette fistule peut siéger à la paroi alvéolaire anté-

rieure, ou au niveau du plancher de la fosse nasale. On a alors un troisième symptôme.

3° *Écoulement de liquide kystique.* Ce liquide, clair ou purulent, ne fait que confirmer un diagnostic facilement fait.

Observation I (Service de M. P. Sebileau).

M. Ch... Gustave, 39 ans, salle Vieuxsens, lit n° 9. Opéré le 3 juin 1911 par M. le Dr Lemaître.

Le malade est admis dans le service le 29 mai, pour écoulement de pus par la fosse nasale du côté droit.

Il y a 12 ans, le malade remarqua une petite tumeur, siégeant à droite de l'aile du nez, et qui atteignit lentement le volume d'une noix. Cet accroissement se fit sans aucune douleur, sans écoulement d'aucune sorte.

Néanmoins, en 1910, le malade vint consulter à Lariboisière. M. Sebileau, par ponction exploratrice, retira de cette tumeur une petite quantité de liquide, couleur bière légère, et adressa M. Ch... à Saint-Louis (?).

On refit paraît-il une ponction de 10 centimètres cubes de liquide identique.

Pendant un an, rien de marquant.

Il y a 5 jours, le malade arrive effrayé à Lariboisière. En l'espace de 3 jours, la tuméfaction s'est reproduite, mais elle est cette fois le siège de violentes douleurs.

M. Sebileau conseille au malade d'entrer dans le service. Mais, pour des raisons personnelles, M. Ch... refuse. Des compresses humides chaudes atténuant peu la douleur, il revient et est admis deux jours après, un dimanche.

Dans la nuit de dimanche à lundi, il se produit un écoulement purulent par la narine droite.

Nous voyons le malade le lundi matin. Tout le côté droit de la face est œdématié, les paupières mi-closes : légère rougeur des téguments qui sont sensibles à la pression. Le malade a peu dormi. Température : 38°.

Du côté de la bouche, pas d'abaissement de la voûte palatine.

Dans le sillon gingivo-labial, léger gonflement au-dessus des 2 incisives droites : pas de crépitation parcheminée.

Dans le nez, les parois externe et inférieure des fosses nasales sont soulevées.

Opération. — Anesthésie chloroformique.

Incision de la muqueuse dans le sillon gingivo-labial, au-dessus des 2 incisives droites, et s'étendant jusqu'à la 2e prémolaire.

Rugination. Ouverture d'une poche communiquant avec les fosses nasales. Ablation d'une paroi lardacée, accolée à l'os et qui entraîne le déchirement d'une partie de la muqueuse pituitaire. La paroi profonde est ruginée à son tour, et on voit nettement l'apex de l'incisive médiane perforer cette corticale. Aucun prolongement vers le sinus maxillaire que l'on laisse indemne.

Mèche ektogan.

Observation II (Service de M. P. Sebileau).

Mme Du... Aimée, 38 ans, modiste, salle Winslow, lit n° 1. Opérée le 17 mars 1914 par M. le Dr Sebileau.

La malade entre dans le service le 13 mars 1914 pour tuméfaction gingivale, accompagnée de douleurs.

Le début de l'affection remonte à 4 ans. Gonflement persistant au-dessus des incisives supérieures droites.

Pendant 4 ans, alternatives de périodes de calme ou douloureuses.

Il y a 3 semaines, un dentiste trépana l'incisive centrale supérieure droite, et constata un écoulement de liquide kystique. Il adresse la malade à Lariboisière.

Du côté des fosses nasales, soulèvement du plancher, qui présente même un orifice de communication avec la poche kystique.

Opération. — On constate les mêmes lésions que celles de l'observation précédente.

Observation III (Service de M. P. Sebileau).

Malade âgé de 19 ans, valet de chambre, vient consulter pour gêne respiratoire accompagnée de douleur au niveau de la cloison des fosses nasales.

Le début des accidents remonterait à deux mois environ.

A cette époque, violente rage de dents au niveau des incisives supérieures, profondément cariées.

Apparition d'un abcès en arrière des incisives centrales, à la voûte palatine, et si douloureux à la moindre pression de la langue que le malade ne peut déglutir.

Œdème de la face, surtout marqué au niveau de la pyramide nasale.

Le malade vit un médecin qui incise l'abcès palatin, puis un dentiste qui fait les extractions des 2 incisives supérieures droites et de la médiane gauche. Issue de pus par l'alvéole de la centrale droite.

Pendant 15 jours le malade fait des injections d'eau oxygénée dans les alvéoles ; mais le pus continue à couler.

Le malade vient alors consulter dans le service : il se plaint surtout de gêne respiratoire nasale. Le Dr Rouget, constatant au niveau de la cloison la présence d'une collection, fait une incision du côté gauche. Il sort du pus, et le malade se trouve légèrement soulagé.

Néanmoins, la gêne respiratoire persiste, ainsi que l'écoulement purulent, par la bouche et par le nez.

A l'examen de la bouche, on constate dans le sillon gingivo-labial, la présence d'une tumeur osseuse, qui sous la pression laisse sourdre par l'alvéole de l'incisive centrale droite extraite, un pus abondant, filant, ayant tous les caractères du pus kystique.

On trouve du reste également la crépitation parcheminée très nette.

Du côté du palais, rien ne persiste de l'abcès. Du côté des fosses nasales, on constate que la partie inférieure de la cloison est tuméfiée, mais par l'examen au stylet, on s'aperçoit qu'il s'agit simplement d'un décollement muqueux bilatéral : il persiste à la place de l'incision une fistule.

Un stylet introduit dans l'alvéole incriminée pénètre jusqu'au niveau de ce décollement et décèle l'usure de la cloison.

Le malade n'est pas encore opéré.

Kystes développés aux dépens des incisives latérales supérieures.

Les kystes développés aux dépens des incisives latérales feront ici l'objet d'une étude beaucoup plus approfondie, parce qu'ils peuvent être mis dans une classe toute spéciale, et que, s'ils revêtent souvent une forme identique à celle des incisives centrales (fig. 1, p. 28), ils présentent par contre, également très souvent, une anomalie d'évolution absolument caractéristique, à savoir leur **fusée vers la voûte palatine.**

La formation d'une collection persistante au niveau du palais, et à la partie antérieure de celui-ci, est un fait extrêmement fréquent, et bien connu des dentistes, qui ont vu échouer à cette occasion tous les traitements réussissant ailleurs, et qui ont été frappés par l'incurabilité, pour ainsi dire décevante, de cette lésion.

Si parfois, en effet, une telle collection se forme

avec tous les symptômes habituels de la périostite banale d'origine dentaire, si, dans ces cas, l'incision de l'abcès sous-muqueux, la désinfection ou l'extraction de l'incisive latérale infectée, amènent une cessation rapide des accidents, bien souvent, au contraire, c'est par une lente évolution, indolore, passant même inaperçue, que la tuméfaction palatine se crée.

Le malade vient consulter au bout d'un temps plus ou moins long, pour une petite grosseur, siégeant en arrière des incisives, d'un côté de la ligne médiane; c'est le contact de la langue plus ou moins gênée par la déformation de la cuvette palatine qui attira l'attention du malade de ce côté.

Cette tuméfaction, pour qui en a vu un certain nombre, revêt toujours la même forme, et les moulages que nous avons pu en prendre, et dont nous donnons un exemple (fig. 2) en font foi.

Voici comment elle se présente. Nettement unilatérale, elle s'arrête exactement sur la ligne médiane, et ne la dépasse jamais.

Elle s'étend en longueur, tout le long de cette ligne, jusqu'à une distance plus ou moins grande du palais purement muqueux.

En largeur, elle diminue à mesure qu'elle s'éloigne du collet des incisives centrale et latérale.

A ce niveau, en effet, la tuméfaction couvre l'aire comprise entre la canine et le bord médian de l'incisive centrale.

A la hauteur de la 1re ou 2e prémolaire, le bord externe de la tuméfaction se rapproche suivant un trajet

oblique du bord interne et médian avec lequel il finit par se confondre.

En épaisseur (on le constate par rapport au côté sain), le point culminant se trouve à environ un centimètre en arrière du collet des incisives.

Fig. 2. — Dessin, d'après un moulage, de tuméfaction palatine persistante, due à un kyste de l'incisive latérale supérieure gauche. On peut y constater la déformation de la cuvette palatine, absolument caractéristique, et qui est semblable à celle de tous les moulages que nous possédons.

La muqueuse palatine qui recouvre cette tuméfaction ne présente aucun changement de coloration : les papilles sont conservées, absolument intactes, ce qui semble au premier abord un peu surprenant, étant donnée parfois l'importance de la tuméfaction.

Enfin, on ne constate le plus souvent aucune fistule, permettant à la collection de se vider. Dans tous les cas que nous avons pu voir, au contraire, les incisions faites au niveau du palais se cicatrisent très vite, et il

faut les renouveler fréquemment, car, aussitôt la plaie refermée, la collection se reforme.

La palpation de ces tuméfactions donne une sensation absolument spéciale.

Le doigt, gêné par le contact des papilles, perçoit bien l'existence d'une tumeur, mais on ne peut comparer ce qu'il fait constater, ni à la fluctuation, ni à la rénitence, ni à la crépitation parcheminée.

Il semble en effet que la fibro-muqueuse est pour ainsi dire trop longue pour la surface osseuse qu'elle a à recouvrir et qu'on ne peut l'amener, tout au moins en son point le plus saillant, au contact avec la voûte palatine.

Quant à la douleur perçue à la palpation, elle est excessivement variable.

Absolument núlle dans bien des cas, elle peut être au contraire très marquée, mais elle n'a pas son siège au point de contact, ce qui est capital, mais, par propagation, au niveau de l'incisive latérale, cause du mal.

Cette douleur n'existe, du reste, que dans les cas où la collection, suppurée, revêt un caractère hyperseptique assez rare.

Dans les cas non douloureux, la pression sur la tumeur donne au malade la sensation d'un resserrement des dents antérieures.

Si nous avons commencé l'étude des kystes développés aux dépens des incisives latérales, par une description aussi détaillée de la tuméfaction palatine, c'est qu'il nous semble que tout l'intérêt de cette classe repose en elle, et que sa nature a été jusqu'ici le plus souvent méconnue.

Cela ne veut pas dire qu'elle soit un symptôme constant du kyste de l'incisive latérale, mais, sur 20 observations recueillies dans les annales du service, nous en trouvons 8 qui font mention de lésion palatine, et sur 8 observations personnelles, 5, vérifiées par l'opération, présentent le symptôme qui nous intéresse en ce moment.

Il semble donc que nous devons y attacher une grande importance clinique, d'autant plus que l'incisive latérale est la seule dent à présenter un kyste à prédominance palatine : jamais une incisive centrale, une canine ou une prémolaire ne présentent pareils symptômes.

Tout au plus un kyste, développé aux dépens de la racine palatine d'une grosse molaire, pourra-t-il parfois amener des modifications de la voûte palatine.

Aussi, l'existence de ce nouveau signe de kyste de l'incisive latérale attira-t-elle notre attention d'une façon toute spéciale sur cette dent.

Et nous avons remarqué ceci : l'incisive latérale est la dent qui présente le plus d'anomalie, au point de vue des variétés de son éruption, de sa forme et de la forme de sa racine.

Cette dent, qui peut totalement manquer, présente souvent l'aspect d'une incisive de lait : petite, implantée de façon vicieuse, elle présente très fréquemment une antéversion ou une latéroversion marquées.

Sa racine a de fréquentes courbures, et nous en avons extrait de totalement déjetées en arrière.

Enfin, c'est une dent qui se carie avec la plus grande

facilité : caries latérales, qui prennent rapidement une grande extension.

Et nous nous sommes demandés pourquoi cette dent semblait avoir une véritable place à part dans la bouche.

L'examen et l'étude détaillée de l'état dentaire de plusieurs enfants ou adultes, porteurs de becs-de-lièvres, nous ont amené à penser que le développement de la face pouvait entrer en cause dans ces anomalies de l'incisive latérale et de son kyste.

Examinons en effet un enfant, atteint de bec-de-lièvre double, ce qui, schématiquement, représente un stade embryonnaire qui n'a pas évolué.

Nous voyons, sur les deux intermaxillaires internes soudés l'un à l'autre, les deux incisives centrales ; puis, les deux scissures latérales, et enfin, l'intermaxillaire externe, porteur de l'incisive latérale.

L'incisive latérale, appelée par certains précanine, borde donc la lèvre externe de la fissure. C'est de beaucoup le cas le plus fréquent, puisque sur 100 cas, M. Broca le trouve 72 fois, et sur 20 cas, M. Kirmisson, 14 fois.

Mais ce n'est pas tout : l'incisive latérale est implantée, suivant la théorie d'Albrecht, sur le bourgeon nasal externe, devenu ultérieurement l'os intermaxillaire externe.

Cette dent est donc, pour ainsi dire, isolée du reste du maxillaire, par deux scissures embryonnaires : l'une, qui persiste le plus souvent dans le bec-de-lièvre, entre l'intermaxillaire interne et l'intermaxillaire externe, l'autre, entre ce dernier, et le maxillaire supérieur proprement dit.

Ne peut-on dès lors penser que toutes les anoma-

lies que nous avons décrites se rattachent à une faiblesse congénitale de cet os d'implantation de la dent qui nous occupe, et qui toujours, dans les cas de becs-de-lièvre, est, soit déviée, soit plus ou moins anormale, soit même manquante.

Cette hypothèse que nous espérons pouvoir vérifier ultérieurement par des examens et des préparations d'un grand nombre de maxillaires, nous paraît dès à présent plausible, et c'est pourquoi nous n'avons pas hésité à lui donner ici la place qu'elle nous semble devoir mériter.

Quant aux autres signes de kystes de l'incisive latérale, ils sont les mêmes que ceux de l'incisive centrale ; et l'on verra par les observations suivantes, la fréquence extrême de lésions nasales, Mais ici, c'est plutôt la paroi externe que le plancher, qui se trouve refoulée. On l'aperçoit qui bombe, plus ou moins, dans l'angle externe de la narine, au-dessous du cornet inférieur, dont elle se rapproche parfois jusqu'à contact. M. Sebileau nous a décrit maintes fois, dans le service, ce signe très intéressant, insistant sur sa valeur au point de vue diagnostic, et nous montrant quelles erreurs pouvait amener l'ignorance de ce symptôme. M. Lemaître, du reste, nous signale plusieurs cas de kystes, diagnostiqués par lui à la seule vue de ce refoulement ; il n'avait nullement inquiété les malades qui en étaient porteurs, et consultaient pour une toute autre chose (fig. 1, p. 28).

Voici maintenant les observations les plus intéressantes que nous avons pu recueillir.

Observation IV (Service de M. P. Sebileau).

M. L... François, 38 ans, chauffeur d'autobus, salle Vieux-sens, lit n° 7. Opéré le 12 mars 1913 par le M. le Dr Sebileau.

Malade âgé de 38 ans, entre avec une tuméfaction palatine persistante, et un écoulement purulent par fistule siégeant en avant de l'alvéole de l'incisive latérale supérieure droite.

Le malade s'est présenté il y a 5 jours à la consultation, non parce qu'il souffrait, mais ennuyé de l'existence de la tuméfaction et de l'écoulement.

Il y a un an, à peu près, l'incisive latérale droite, cariée depuis longtemps déjà, se fragmenta au point qu'il n'en resta plus que la racine, encore en place.

En même temps s'établissait, et cela, sans aucune douleur, une tuméfaction palatine, molle, fluctuante, qui prit peu à peu de l'extension.

Quant à l'écoulement par fistule, il n'existe que depuis une quinzaine de jours, et s'est produit, sans aucune douleur.

État général parfait.

L'aspect de la face n'est nullement modifié. Pas le moindre gonflement de la joue : pas de rougeur.

A l'ouverture de la bouche on remarque deux choses :

1° *Une tuméfaction palatine,* s'étendant du collet des incisives et de la canine supérieures droites, ne dépassant pas la ligne médiane, et diminuant de largeur et d'épaisseur à mesure qu'elle s'éloigne du collet des dents.

La muqueuse a gardé sa coloration normale. La palpation révèle une fluctuation un peu spéciale : il y a en effet sensation de liquide, mais ce liquide ne remplit pas le vide laissé par le décollement de la muqueuse qui se laisse déprimer facilement.

Déprimée, elle revient sur elle-même, dès que cesse le contact du doigt, donnant absolument l'impression d'une pomme de terre dite « pomme soufflée ».

Cette palpation, même profonde, ne permet pas de sentir de crépitation parcheminée.

Absolument indolore, du reste, elle provoque un écoulement abondant par la fistule antérieure, écoulement d'un pus jaunâtre, filant et sanieux.

2° *La fistule,* siégeant en avant de l'alvéole de l'incisive latérale, mais, relativement basse, c'est-à-dire qu'elle ne semble pas devoir siéger à ce qui serait l'apex normal d'une incisive latérale. Elle serait à peu près en face de son milieu.

Le pus en sort avec abondance, au moindre contact de la muqueuse palatine. Le stylet, introduit par la fistule, bute immédiatement contre la racine.

Du côté des fosses nasales, le plancher semble légèrement soulevé. Pas d'écoulement visible par les fosses nasales, bien que le malade en accuse un qui se produirait de temps en temps.

A l'éclairage, les sinus sont clairs.

Opération. — Anesthésie chloroformique.

Incision de la poche palatine au bistouri.

Écoulement d'une assez grande quantité de pus. On trouve, à l'examen au stylet, une perforation de la voûte palatine, aboutissant dans l'alvéole de l'incisive latérale dont on fait l'extraction.

La sonde cannelée, introduite par la fistule antérieure, ressort au niveau de la perforation palatine, qui permet l'introduction de la pulpe d'un doigt dans une sorte de petite cavité arrondie, purement osseuse, et de laquelle on ne peut détacher aucune membrane.

Un nouvel examen au stylet montre également l'existence d'une perforation du plancher de la fosse nasale correspondante.

Suites opératoires parfaites : mais il persiste au niveau de l'ancienne tuméfaction palatine, un orifice communiquant avec les fosses nasales.

La phonation est rendue difficile. Les liquides ressortent par le nez, aussi, le malade rentre-t-il à nouveau dans le service le 14 avril suivant.

Le 19 avril, on tente la fermeture de l'orifice : avivement de tout le pourtour de la cavité, deux incisions latérales, suivies du décollement de la fibro-muqueuse, et réunion sur la ligne médiane au fil d'argent.

Les fils sont enlevés au bout de 8 jours. Il persiste une petite fistule, qui, espère-t-on, se fermera. Il n'en est rien, au contraire : une désunion se produit, ramenant l'orifice à la dimension d'une pièce de un franc.

Étant donnée la situation très antérieure, la difficulté d'un nouveau rapprochement, on conseille au malade le port d'un appareil prothétique. Cet appareil, en vulcanite, obture parfaitement l'orifice : il supporte du reste les dents manquantes, et, en particulier, l'incisive extraite.

Observation V (Service de M. P. Sebileau).

Mme Her... Louise, 45 ans, domestique, salle Winslow, lit n° 2. Opérée le 21 janvier 1913 par M. le Dr Rouget.

Cette malade entre à l'hôpital avec une tuméfaction palatine située en arrière d'une racine cariée, de l'incisive latérale supérieure gauche, et respiration nasale pénible, du même côté.

La malade, bien que présentant un état dentaire fort défectueux, ne souffrait nullement depuis longtemps déjà, quand, aux environs de Noël dernier, elle fut prise d'une sorte d'agacement au niveau du massif incisif, et de douleurs assez vives pour la contraindre à garder le lit.

A ce moment se produisit un œdème considérable de la joue, s'étendant jusqu'à la paupière, et faisant proéminer la lèvre supérieure gauche sur l'inférieure.

En même temps se serait formée la tuméfaction palatine. Un médecin consulté fit faire des bains de bouche à l'eau oxygénée, puis incisa la tuméfaction palatine sous anesthésie locale au chlorure d'éthyle. Il serait sorti du pus et du sang en assez grande abondance. La malade fut soulagée, mais vint néanmoins, sur le conseil de son médecin, consulter M. Sebileau.

L'œdème de la joue a complètement disparu. A l'ouverture de la bouche, on remarque :

1° Absence des couronnes des 2 incisives latérales supérieures dont il reste les racines.

2° Racine cariée de la 1re prémolaire gauche. La canine, du côté malade, est intacte.

Du côté du palais, tuméfaction, partant du rebord gingival, et s'étendant, en arrière, jusqu'à environ 4 centimètres du collet des dents.

La muqueuse est très œdématiée à la partie toute postérieure de la tuméfaction.

L'incision, faite il y a quelques jours, est refermée.

Au toucher, on sent, au niveau de la voûte, une crépitation parcheminée qui indique l'usure du palais osseux.

En avant, au-dessus du rebord alvéolaire, pas de crépitation.

Du côté des fosses nasales, soulèvement du plancher du côté gauche. Il y aurait eu épistaxis abondante il y a 3 semaines.

Opération. — Incision dans le sillon, extraction des racines, curettage de la cavité.

Observation VI (Service de M. P. Sebileau).

Observation d'un de nos jeunes parents, étudiant, admis aimablement dans le service par M. le Dr Sebileau, et opéré par lui le 20 décembre 1913.

M. Du... Charles, 19 ans, étudiant, entre dans le service, porteur d'une tuméfaction siégeant au niveau du palais, immédiatement en arrière de l'incisive latérale droite.

Il y a 5 ans environ, l'incisive incriminée présenta un changement de coloration, qui aboutit peu à peu à une teinte bleutée, et cela, sans aucune douleur.

Au mois de juillet dernier, les douleurs firent leur apparition. Des pointes de feu, pratiquées par un dentiste, en province, les firent disparaître.

Au mois d'octobre, nouvelle crise, plus forte. Le dentiste fait une pointe de feu profonde à la paroi antérieure, ouvrant ainsi l'alvéole de l'incisive latérale. Beaucoup de pus sortit à ce moment, et une fistule persista. A l'ouverture de la bouche, on est tout d'abord frappé par la teinte noirâtre de la dent (incisive latérale supérieure droite).

Existence d'une fistule à la paroi alvéolaire antérieure.

La palpation permet de sentir une tuméfaction, de la grosseur d'une noix, saillante au niveau de la paroi alvéolaire antérieure, et aussi de la voûte palatine.

Crépitation parcheminée très nette, surtout en avant.

Un stylet, introduit dans la fistule, file assez loin en arrière, mais il ne semble pas qu'on pénètre dans le sinus.

L'éclairage ne montre du reste aucune opacité.

Opération. — Anesthésie chloroformique.

Incision courbe dont la partie la plus basse arrive au collet de l'incisive incriminée.

On dénude l'os, qui apparaît tellement aminci, qu'il s'enlève, sous le simple effort de la rugine.

On fait basculer l'incisive latérale dénudée en avant.

La poche du kyste vient très facilement, sauf une partie adventice fuyant derrière la canine. Mèche ektogan. Guérison parfaite.

Observation VII (Service de M. P. Sebileau).

M. Mo... Henri, 40 ans, cuisinier, opéré le 3 mars 1914, par M. le Dr Sebileau.

Le malade est admis dans le service le 20 février 1914, porteur d'une tuméfaction palatine persistante.

État général parfait.

Il y a deux ans, à peu près, le malade, qui ne souffrait nullement, sentit, avec la langue, une tuméfaction siégeant au palais, en arrière des dents antérieures. De temps à autre, légère fluxion à la joue, mais rien de bien grave.

Il y a un mois et demi, apparition de douleurs plus vives qui forcent le malade à consulter un dentiste.

Celui-ci, remarquant la tuméfaction palatine, fit immédiatement l'extraction de l'incisive latérale supérieure gauche, et incisa la tuméfaction palatine qui donna issue à une assez grande quantité de pus. Puis, diagnostiquant un kyste dentaire, il adresse le malade à M. Sebileau.

A l'examen de la bouche, nous remarquons la tuméfaction palatine, très saillante, s'étendant à gauche de la ligne médiane, dans toute l'aire comprise entre elle et la canine.

La muqueuse, un peu déplissée, ne présente pas de fistule : l'incision faite par le dentiste, il y a quelques jours, s'est refermée.

A la palpation, on trouve cette sensation très particulière du décollement fibro-muqueux.

Dans le sillon gingivo-labial, la tumeur saille également : la palpation y révèle la crépitation parcheminée très nette, elle provoque l'issue d'un liquide purulent et sanieux par l'alvéole de l'incisive latérale extraite.

Enfin, on trouve du côté du nez, un soulèvement du plancher de la fosse nasale gauche, et si l'on fait pénétrer un stylet par l'alvéole, on peut arriver à soulever visiblement la muqueuse pituitaire.

Opération. — Anesthésie chloroformique.

Incision dans le sillon gingivo-jugal. On tombe dans une cavité kystique très volumineuse, à poche épaisse, détruite en certains points, et remplie de pus et d'une matière caséeuse nauséabonde.

La racine de l'incisive centrale fait également issue dans la cavité kystique. On sectionne cette racine au ras de la paroi osseuse.

L'os est détruit en avant, presque complètement. En arrière, destruction allant jusqu'à la perforation en un point de la voûte palatine. En haut, usure du plancher des fosses nasales, mais, intégrité de la muqueuse.

Latéralement, le kyste dépasse la ligne médiane, occupant toute la région comprise entre les deux canines, sans mettre d'autre dent à nu que l'incisive centrale gauche.

Mèche ektogan. Guérison parfaite.

Observation VIII (Service de M. P. Sebileau).

M. Fa... Eugène, 30 ans, emballeur, salle Vieuxsens, lit n° 4. Opéré le 11 septembre 1912, par M. le Dr Lemaître.

Le malade vient consulter à Lariboisière sur le conseil de son dentiste, qui a diagnostiqué un kyste dentaire à évolution palatine.

Il y a un an, à peu près, le malade, à la suite d'une fluxion dentaire, fit extraire l'incisive latérale supérieure droite qui était profondément cariée.

A la suite de l'extraction, disparition des phénomèmes inflammatoires, cicatrisation normale de l'alvéole.

Le malade voulut alors se faire poser des dents, et alla consulter un dentiste qui fut frappé par l'existence d'une tumeur siégeant au niveau de la voûte palatine, en arrière de l'alvéole de l'incisive latérale extraite.

Il crut à un œdème simple, pratiqua des pointes de feu, mais sans résultat. Il rechercha alors s'il n'était pas resté un fragment de racine, mais n'en trouva pas.

Il conclut alors à l'existence d'un kyste, et adresse le malade à Lariboisière.

A l'examen, pas de déformation faciale. A l'ouverture de la bouche, on trouve un état dentaire défectueux, surtout à la mâchoire supérieure.

On constate, à la place de l'incisive latérale droite extraite, l'orifice créé par une pointe de feu profonde, pratiquée récemment. Tout autour de cet orifice, se trouve une tumeur, de la grosseur d'une noix, dont une moitié apparaîtrait à la paroi alvéolaire antérieure, et l'autre moitié au niveau de la voûte palatine.

La crépitation parcheminée est très nette en avant : le plancher de la fosse nasale est soulevé.

Le stylet, introduit dans le trajet alvéolaire, montre l'existence d'une cavité, sans communication avec le sinus.

Opération. — Anesthésie chloroformique. Incision gingivale. Le kyste est facilement énucléé.

En dehors de ces observations recueillies par nous dans le service, nous en avons trouvé plusieurs dans la collection des années précédentes, qui font également mention des lésions palatines qui nous intéressent.

Observation IX (Service de M. P. Sebileau).

M. Du... Philibert, 47 ans, apprêteur, salle Woillez, lit n° 5. Opéré en septembre 1905 par M. le Dr Sebileau.

Histoire très longue, de fistules nasale et palatine d'origine dentaire, qui laisse planer un doute sur le diagnostic de kyste, mais où l'incisive latérale est nettement incriminée.

Observation X (Service de M. P. Sebileau).

Mme Grun... Blanche, 20 ans, couturière, salle Davaine, lit n° 6. Opérée le 29 septembre 1906 par MM. les Drs Sebileau et Lemaître.

Kyste évoluant depuis 3 ans, avec tuméfaction de la joue droite et de la voûte palatine du même côté.

Au bout d'un an, apparition de phénomènes inflammatoires.

Fistule entre la canine et l'incisive latérale. Communication avec le sinus.

Opération. — La muqueuse incisée, on trouve une paroi osseuse très mince : celle-ci est largement détruite, et la paroi du kyste apparaît alors.

Avec une spatule, on la décolle, mais elle se crève et il se produit une issue de pus.

Une incision de chaque côté de l'incisive latérale permet de détacher la dent et un peu de l'alvéole, avec le kyste y adhérant.

L'exploration de la cavité montre, en haut et en dedans, le plancher des fosses nasales qui est soulevé par le kyste.

En haut et en dehors, le plancher du sinus est lui aussi refoulé, considérablement aminci.

La cavité sinusale est presque virtuelle.

Mèche ektogan.

Observation XI (Service de M. P. Sebileau).

Mme Bou... Albertine, 36 ans, ménagère, salle Davaine, lit n° 9. Opérée le 25 octobre 1907 par M. le Dr Sebileau.

La malade vient consulter pour une tuméfaction palatine persistante.

Cette tumeur a débuté, il y a deux ans, par une petite surélévation indolore, et dont la malade ne se serait jamais aperçue, n'était la gêne de la langue qu'elle provoque.

Depuis 8 mois surtout la tumeur a pris de l'extension, soulevant la lèvre supérieure.

Examen : Sur la voûte palatine, on aperçoit une tuméfaction de la grosseur d'une petite noisette.

La muqueuse n'est pas modifiée. Le sillon gingivo-labial est en partie comblé, la lèvre et même l'aile du nez du côté droit sont légèrement soulevées.

A la palpation, on sent une certaine résistance avec fluctuation très nette, donnant l'impression d'une production kystique.

Pas de phénomènes inflammatoires.

Opération. — Incision gingivale. Mise à nu d'une poche kystique de la grosseur d'une noix. On cherche à la décoller, mais elle crève par le bas, laissant échapper des masses de cholestérine.

On dissèque alors la poche autant qu'on le peut.

Extraction des racines de l'incisive latérale et de la canine. Un stylet passant par les 2 alvéoles pénètre dans le kyste.

Curettage de la cavité qui revêt la forme d'une sphère osseuse volumineuse.

Mèche ektogan.

Observation XII (Service de M. P. Sebileau).

M. Fr... Gustave, 38 ans, domestique, salle Woillez, lit n° 8 *bis*. Opéré le 15 octobre 1906 par M. le Dr Sebileau.

Kyste de l'incisive latérale supérieure gauche évoluant depuis 4 à 5 ans.

Il repousse la paroi du sinus sans la perforer. La muqueuse palatine est rouge et légèrement tuméfiée.

Mais les lésions nasales sont aussi extrêmement fréquentes dans les kystes développés aux dépens de l'incisive latérale.

En voici une de nos observations les plus intéressantes :

Observation XIII (Service de M. P. Sebileau).

Mlle Lebr... Julienne, 26 ans, couturière. Opérée le 23 mars 1912 par M. le Dr Sebileau.

La malade entre à l'hôpital avec une gêne respiratoire nasale très marquée, du côté droit.

Depuis 4 ans, la malade a l'impression d'une tumeur obstruant plus ou moins la narine du côté droit. Elle mouche très fréquemment, paraît-il, un pus abondant et fétide.

Le 30 décembre dernier, elle vit M. le Dr Miégeville, qui, en présence d'une tuméfaction obstruant l'entrée de la fosse nasale droite, fit une ponction exploratrice qui donna issue à du pus.

3 jours après, violentes douleurs de tête, et apparition d'une tuméfaction dans la fosse canine.

Incision donnant issue à du sang et à du pus.

Le lendemain, malgré l'incision, la tuméfaction a encore augmenté. On admet la malade dans le service.

Application de compresses humides et chaudes : bains de bouche fréquents. En une quinzaine de jours, l'abcès a complètement disparu.

La malade sort de l'hôpital, mais suit une angine qui la force à garder le lit une douzaine de jours.

Après ce laps de temps, elle revient consulter, toujours pour gêne respiratoire nasale.

On constate en effet l'existence d'une tuméfaction assez molle obstruant presque complètement la narine droite.

Dans le sillon gingivo-labial, en cherchant bien, on peut arriver à sentir la tuméfaction. Mais, pas de crépitation parcheminée.

En résumé, tumeur, surtout nasale, qui cependant paraît bien être un kyste dentaire infecté, développé aux dépens de l'incisive latérale droite, non cariée.

Opération. — Anesthésie chloroformique.

Incision de la muqueuse dans le sillon gingivo-labial, au-dessus des 2 incisives droites.

Rugination qui permet de tomber sur une poche tendue, épaisse, que l'on décolle par en bas.

On cherche en vain une fistule osseuse conduisant sur une racine dénudée. L'os lui-même du maxillaire supérieur est recouvert d'un périoste sain.

On continue le décollement du kyste qui est enlevé en un seul bloc.

Mèche dans la cavité kystique et dans la fosse nasale.

Observation XIV (Service de M. P. Sebileau).

M. Tho... Henri, 27 ans, employé de commerce, salle Vieux-sens, lit n° 3. Opéré le 1er avril 1911, par M. le Dr Sebileau.

Malade entrant à l'hôpital pour une suppuration d'origine dentaire datant de 7 ans.

A cette époque, extraction de la dent de 6 ans. Depuis ce temps, histoire très vague d'un écoulement purulent qui aurait débuté 2 ans après, sans douleur, sans tumeur apparente, et par une fistule que le malade ne peut localiser : tout ce qu'il peut affirmer, c'est qu'il sentait sourdre dans la bouche un liquide jaune et tachant le mouchoir.

A l'examen de la bouche, absence de l'incisive latérale supérieure gauche, et existence, à sa place, d'une fistule étroite, filant très haut, vers le sinus.

C'est par cette fistule que s'écoule actuellement le pus.

Par suite de l'absence de l'incisive latérale, les couronnes de l'incisive centrale et de la canine convergent l'une vers l'autre.

La palpation ne révèle aucune modification osseuse.

Opération. — Anesthésie chloroformique.

Incision dans le sillon gingivo-labial gauche. Rugination de la muqueuse. Trépanation de la paroi osseuse très mince. On tombe sur la poche kystique qui s'ouvre, donnant issue à un pus extrêmement fétide. Trépanation de l'alvéole de l'incisive latérale gauche dans laquelle on trouve la racine, adhérente à la poche kystique.

Le plancher de la fosse nasale gauche est refoulé, mais non détruit.

La paroi inférieure du sinus maxillaire est également intacte, mais presque accolée par refoulement à sa paroi supérieure.

Mèche ektogan.

Observation XV (Service de M. P. Sebileau).

Mme Tar... Marie, 39 ans, salle Riolan, lit n° 5. Opérée le 4 décembre 1912, par M. le Dr Lemaître.

Kyste de l'incisive latérale supérieure gauche, évoluant depuis un an. A perforé le plancher de la fosse nasale.

Une canine anormale se trouvait placée à côté du kyste

On peut également avoir au niveau des incisives latérales, des kystes à prédominance antérieure: en voici une observation.

Observation XVI (Service de M. P. Sebileau).

Mlle Gué... Marthe, 18 ans, crémière. Opérée le 5 juillet 1913, par M. le Dr Sebileau.

La malade entre dans le service pour tuméfaction siégeant dans le sillon gingivo-labial supérieur gauche.

Il y a 6 mois environ, la malade fut prise d'une violente rage de dents, suivie d'un œdème considérable de la face.

Un dentiste fait l'extraction de l'incisive centrale supérieure gauche.

A la suite de cette crise, la malade remarque la tuméfaction pour laquelle elle vient consulter.

Cette tumeur, d'abord fort petite, a grossi suffisamment pour amener une déformation assez visible de la face.

En effet, du côté gauche, la fosse canine semble comblée, et l'aile du nez est légèrement tirée en dehors.

Les téguments ont gardé leur mobilité et leur coloration normales.

A l'ouverture de la bouche, la canine et l'incisive latérale supérieures gauches apparaissent, profondément cariées.

C'est immédiatement au-dessus de ces 2 dents que siège la tuméfaction.

La muqueuse présente une coloration normale. Pas de fistule.

La palpation montre une sorte de boursouflure de l'os, de la grosseur d'une noix, environ.

Crépitation parcheminée très nette.

Du côté du nez, le cornet inférieur semble être repoussé vers la cloison, mais il n'y a pas de soulèvement du plancher.

Opération. — Kyste banal.

Nous pourrions encore citer 7 observations de kystes développés aux dépens de l'incisive latérale : mais elles ne sont que les reproductions des types déjà cités, aussi passons-nous à la dent suivante, la canine supérieure.

Kystes développés aux dépens des canines supérieures.

Nous insisterons beaucoup moins sur les kystes développés aux dépens des canines supérieures, bien qu'ils soient les plus fréquents, avec ceux des prémolaires, parce que leur diagnostic s'impose le plus souvent, ces kystes revêtant absolument la forme décrite par tous les auteurs.

La canine en effet, assez volumineuse, présente une racine qui saille presque toujours visiblement au niveau du vestibule, et que l'on peut sentir si l'on passe le doigt dans le sillon gingivo-labial.

Aussi, les kystes développés à l'apex de telles racines s'extérioriseront-ils très rapidement, amenant une déformation faciale très visible, puisqu'à la place de la fosse canine normale, c'est une tumeur qui la comble.

Nous avons trouvé 24 observations du service, de kystes développés aux dépens des canines supérieures.

Dans presque toutes, on lit que le malade vient consulter pour une déformation faciale qui lui déplaît ou qui l'inquiète.

Cette déformation porte, au début tout au moins, sur la fosse canine. Le malade semble avoir une fluxion, et l'on est tout étonné, lorsqu'on pratique la palpation,

de trouver qu'il s'agit d'une tumeur osseuse, et que les téguments ne participent nullement à sa formation.

Si l'on pratique le toucher gingivo-jugal, on trouve le sillon plus ou moins comblé par une tumeur dure, le plus souvent non douloureuse, s'étendant suivant les cas, plus ou moins loin de son point d'origine, et présentant toujours le phénomène bien connu de la crépitation parcheminée.

Parfois, existera une fistule, donnant issue à un liquide kystique ou purulent, et permettant l'examen au stylet.

Nous pourrons ainsi constater, qu'assez fréquemment, il y a communication entre la poche kystique et le sinus.

Cette communication est cependant moins fréquente que dans les kystes des prémolaires, et ceci par suite de la topographie même de la racine, dont l'apex est beaucoup plus éloigné du sinus que de la paroi vestibulaire.

Enfin, notons la fréquence de la situation haute de la canine, pouvant amener des kystes anormaux, quant à leur siège. Nous en avons un cas très intéressant.

Voici deux des plus intéressantes observations de notre collection.

Observation XVII (Service de M. P. Sebileau).

Mlle Lem... Victorine, 40 ans, femme de chambre, salle Winslow, lit n° 1. Opérée le 15 avril par M. le Dr Sebileau.

Cette malade entre à Lariboisière pour tuméfaction sous-orbitaire, légèrement douloureuse à la pression.

La malade, qui a toujours présenté une dentition défectueuse, dut subir l'extraction de toutes les dents du maxillaire supérieur, sauf celle de la canine droite.

Il y a 10 ans que l'on a fait les dernières extractions, et la malade porte une pièce dentaire depuis cette époque.

Il y a 6 mois, la malade fut prise, subitement, d'une véritable rage de dents au niveau du maxillaire supérieur édenté.

En même temps, apparition d'une fluxion volumineuse, qui rétrocèda en quelques jours, mais laissa, après elle, une tuméfaction très localisée pour laquelle la malade vient consulter.

C'est une petite tumeur, de la grosseur d'une noix, occupant la région de la fosse canine.

Elle est dure, et légèrement douloureuse à la pression, qui révèle la crépitation parcheminée.

Opération. — Anesthésie chloroformique.

Incision de la muqueuse dans le sillon gingivo-jugal. Rugination. Mince lamelle osseuse très facilement enlevée.

Le kyste incisé donne issue à un liquide brunâtre, renfermant de nombreuses paillettes de cholestérine.

En aucun point le doigt ne révèle la présence d'une racine pénétrant dans la cavité kystique. Aucune dent n'est incluse.

La poche est totalement et facilement extraite.

La cavité apparaît ensuite, remarquablement lisse, ne communiquant en aucun point avec la cavité du sinus.

Observation XVIII (Service de M. P. Sebileau).

M. Pil... Albert, 45 ans, fileur de laine, salle Vieuxsens, lit n° 4. Opéré le 11 août 1912 par M. le Dr Lemaître.

Malade entrant dans le service pour un écoulement purulent intrabuccal.

Le début des accidents remonte à 2 ans. A cette époque, le malade, qui faisait de fréquentes fluxions au niveau de la canine supérieure droite, alla consulter un dentiste qui conseilla simplement des bains de bouche.

Au bout de quelque temps, un écoulement de pus étant survenu, le dentiste se décida à extraire 3 dents, les 2 incisives et la canine supérieures droites.

L'écoulement ne cessa pas, et le dentiste, pensant sans doute à une sinusite, proposa au malade de faire une ouverture du sinus par l'alvéole. Il perfora donc le fond de celle-ci, et durant 6 mois, dans la cavité qu'il pensait être le sinus, fit faire des injections d'eau oxgénée.

Alors se produisirent des périodes d'arrêt, puis de reprise de la suppuration.

A ce moment, le malade est adressé à Lariboisière.

On constate alors, au niveau de la canine absente, une petite fistule, donnant assez irrégulièrement du pus.

Le stylet est vite arrêté par de l'os dénudé, lorsqu'on explore le trajet.

Pas de perforation du sinus. Il est du reste de transparence normale.

Opération. — Anesthésie chloroformique.

Incision au niveau de la fosse canine. On découvre presque de suite une cavité dont on agrandit les bords, et l'on met ainsi à nu une large poche qui s'est clivé un chemin entre la voûte palatine intacte d'une part, la paroi externe de la fosse nasale droite et la paroi inférieure du sinus, complètement usée, d'autre part.

Mais, la muqueuse de celui-ci est intacte, et il n'y a aucune communication entre les deux cavités.

La paroi kystique, épaisse et adhérente, est curettée.

Mèche ektogan.

Kystes développés aux dépens des prémolaires supérieures.

Les kystes développés aux dépens des prémolaires supérieures sont de beaucoup les plus fréquents. Nous en avons pu trouver dans le service 31 observations.

Nous ne les citerons certes pas toutes, étant donnée l'uniformité presque constante de cette classe de kystes.

Qu'il nous suffise de dire que c'est à ce niveau que les communications avec le sinus sont les plus fréquentes ; que ces kystes amènent parfois de telles déformations de la cavité sinusale, que celle-ci est pour ainsi dire virtuelle, et qu'au cours de l'opération, l'on en arrive à se demander si l'on a affaire au sinus ou à la cavité kystique.

L'on peut du reste ici avoir le fameux kyste intra-sinusien, également constaté aux dépens des dents de 6 et 12 ans.

L'apex d'une prémolaire en effet, dans le cas de racine longue ou incurvée ou dans le cas de sinus volumineux, peut se trouver immédiatement sous la muqueuse sinusale, sans interposition d'os.

Un kyste venant à se développer à l'extrémité d'une telle racine sera donc, sans usure préalable, dans la cavité osseuse du sinus, mais sous la muqueuse de celui-ci. Il la déprimera facilement, semblant en quelque sorte substituer sa poche au revêtement muqueux du sinus.

Aussi comprendra-t-on facilement que de tels kystes puissent venir percer dans la fosse nasale et ne sera-t-on pas autrement étonné de voir se produire un écoulement qui sans cette notion de kyste pourrait paraître extraordinaire.

Nous en avons constaté plusieurs cas. Comme symptômes, nous aurons donc : ou une tumeur dans le sil-

lon gingivo-jugal avec crépitation parcheminée, fistule, etc... ou un écoulement nasal, pouvant faire penser à une sinusite s'il est purulent.

Voici quelques observations qui nous semblent résumer l'ensemble des cas les plus fréquents.

Observation XIX (Service de M. P. Sebileau).

M. Hum... Louis, 31 ans, journalier, salle Vieuxsens, lit n° 8. Opéré le 1er mars 1913, par M. le Dr Sebileau.

Le malade se présente à Lariboisière avec une tuméfaction volumineuse de la face, côté droit.

Très mauvaise dentition qui est cause d'un état douloureux, pour ainsi dire permanent.

Cependant, il y a deux ans et demi, le malade fit une fluxion plus volumineuse que de coutume, et ce serait à la suite de cet accident qu'apparut la tumeur actuelle.

Fait curieux : depuis qu'elle existe, les douleurs ont disparu de ce côté.

A première vue, on constate une déformation faciale énorme.

La tumeur, dont les bords longent l'orbite et la pyramide nasale, présente le volume d'une mandarine : le nez est dévié par elle. En bas, elle atteint la commissure labiale, en arrière et en haut, l'apophyse zygomatique.

La peau, tendue à sa surface, a gardé sa coloration normale, sa souplesse, et sa mobilité.

A l'ouverture de la bouche, on constate que toutes les dents sont plus on moins profondément cariées.

Du côté malade, les prémolaires et la dent de 6 ans ne présentent plus que leurs racines.

La tumeur occupe toute la région comprise entre la canine et la dent de 12 ans. Elle comble complètement le sillon gingivo-jugal, qu'il est impossible de déprimer.

On ne sent néanmoins pas de crépitation parcheminée ; la

table externe de l'os est, en effet, complètement usée, et c'est à une collection extrêmement tendue que l'on a affaire.

Rien du côté palatin.

Une ponction exploratrice ramène un liquide citrin où surnagent des paillettes de cholestérine : nous avons donc bien là un kyste dentaire.

Ce kyste atteint et refoule la paroi externe des fosses nasales. Il a dû pénétrer dans le sinus. De fait, la diaphanoscopie montre une clarté beaucoup plus grande de ce côté que du côté sain.

Opération. — Anesthésie chloroformique.

Incision dans le sillon gingivo-jugal. La poche du kyste est tellement tendue qu'on ne cherche pas à l'énucléer, on l'incise : écoulement abondant de liquide kystique.

La cavité kystique montre à sa face interne l'apex de la 1re prémolaire, pénétrant d'environ un centimètre.

La racine de la 2e prémolaire a repoussé la paroi kystique sans la perforer.

L'on extrait lentement la racine, produisant une déchirure circulaire au point d'insertion.

Curettage de la cavité qui montre la cavité du sinus mise à nu.

Observation XX (Service de M. P. Sebileau).

M. Ler... Georges, 28 ans, comptable, salle Vieuxsens, lit n° 5. Opéré le 17 juin 1913, par M. le Dr Rouget.

Le malade entre dans le service pour fistule gingivale ancienne.

Il y a environ deux ans, un dentiste fit successivement l'extraction des 1re et 2e prémolaires et de l'incisive latérale gauches.

Depuis ce temps persiste, par l'alvéole de la 2e prémolaire, un écoulement purulent que le malade tenta continuellement d'arrêter au moyen de lavages à l'eau oxygénée, qu'il faisait lui-même, avec une seringue, par le trajet fistuleux.

Fait curieux : l'eau injectée ressortait par l'alvéole de l'incisive latérale, et cela, bien que la canine fût en place.

Aucune déformation faciale.

A l'ouverture de la bouche, rien d'anormal au premier abord.

Mais, si l'on exerce une pression sur la paroi alvéolaire externe, on fait sourdre du pus, mêlé de liquide filant, par les alvéoles de la 1re prémolaire et de l'incisive latérale.

Cet écoulement provoqué ne peut l'être qu'un certain nombre de fois : il doit y avoir une poche assez longue à remplir.

Cette pression nous révèle en outre la crépitation parcheminée.

Sinus lumineux.

Opération. — Anesthésie chloroformique.

Incision dans le sillon gingivo-jugal.

On trouve un os aminci creusé de deux cavités communiquant entre elles en arrière de la racine de la canine, laquelle est déjetée en avant : l'une de ces cavités est au niveau de l'incisive latérale, l'autre au niveau de la prémolaire.

Kystes développés aux dépens des molaires supérieures.

Les kystes développés aux dépens des molaires supérieures sont relativement fréquents, et nous avons pu en trouver 20 observations intéressantes dans les annales du service.

La dent de 6 ans est la plus souvent incriminée.

Par suite de l'existence, aux molaires supérieures, de 3 racines, nettement séparées, une palatine, et deux vestibulaires, on peut avoir, au niveau d'une telle dent un développement kystique variable, suivant qu'il se produira à la racine palatine, ou à l'une des vestibulaires.

Si c'est la racine palatine qui supporte le kyste, l'on aura un développement surtout marqué vers le sinus ; cette racine du reste, aussi fréquemment, sinon plus que celle des prémolaires présente l'inclusion sinusale de l'apex ; aussi pourrons-nous avoir le symptôme nasal signalé précédemment. Si c'est une racine vestibulaire qui est incriminée, la déformation atteindra plus rapidement la face.

Aussi n'insisterons-nous pas sur des symptômes déjà décrits à propos des prémolaires, et ne citerons-nous pas d'observation qui reproduirait textuellement celles déjà publiées.

Nous ne citerons qu'un cas extrêmement intéressant et rare, de kyste ayant évolué aux dépens d'une dent de sagesse supérieure, et qui, opéré par M. le Dr Lemaître, nous montra une usure complète de la tubérosité maxillaire, et la pénétration du kyste dans la fosse ptérygo-maxillaire.

Observation XXI (Service de M. P. Sebileau).

Mme Dem... Hortense, 40 ans, ménagère. Opérée le 23 février 1914 par M. le Dr Lemaître.

La malade entre à Lariboisière atteinte de suppuration buccale.

Elle a toujours eu une mauvaise dentition, cause de rages de dents fort fréquentes.

Il y a 5 semaines, douleurs violentes, au niveau de la dent de sagesse supérieure gauche, et fluxion de la joue correspondante.

On fait l'extraction de la dent, et le pus sort avec abondance de l'alvéole.

Depuis ce temps, l'écoulement est continu. Pas de déformation faciale.

A l'ouverture de la bouche, on constate la présence d'une dent de 12 ans déchaussée et douloureuse, dont nous faisons l'extraction immédiate.

En arrière de cette dent, existe, au niveau de l'alvéole de la dent de sagesse extraite, un trajet où le stylet pénètre très profondément, mais dans une direction si postérieure, qu'il ne nous semble pas possible que ce soit dans le sinus.

De fait la malade n'a jamais mouché de pus.

Pas de crépitation parcheminée. Nous pensons cependant à l'existence d'un kyste dentaire.

Opération. — Anesthésie chloroformique.

Incision à la partie toute postérieure du sillon gingivo-jugal. Usure peu marquée de la table externe du maxillaire.

Après trépanation, on tombe sur une poche, extrêmement épaisse, et dans la cavité de laquelle tiendraient facilement 2 grosses noix.

La poche extirpée, on constate l'usure complète de la paroi interne et on pénètre en effet dans les fosses nasales.

En arrière, la tubérosité maxillaire n'existe plus, et c'est un plan musculaire que le doigt rencontre lorsqu'il explore la cavité osseuse du kyste.

Quant au sinus, il est devenu absolument virtuel, et il est impossible de dire ce qui appartient au sinus et ce qui appartient à la cavité kystique.

Chez cette malade, il ne s'est pas formé de rideau obturateur, et les liquides repassent par le nez.

Nous lui avons conseillé le port d'un appareil prothétique. Celui-ci obture parfaitement l'ouverture laissée dans le sillon par le kyste.

Kystes développés aux dépens des dents de la machoire inférieure.

Ces kystes sont beaucoup plus rares, et nous

n'avons pu en recueillir que 7 cas, absolument nets, dans les observations du service.

Si nous éliminons de notre étude un cas de grand kyste uniloculaire de la mâchoire inférieure, d'abord parce qu'il ne nous est pas personnel, et ensuite parce que nous ne pouvons avec un seul cas déduire qu'il s'agit bien d'un kyste paradentaire nous constaterons qu'au niveau de la mandibule, le développement du kyste donne toujours à peu près les mêmes symptômes : tuméfaction osseuse, généralement au niveau de la table externe, crépitation parcheminée, etc...

Nous possédons cependant 2 observations, les deux dernières, qui nous semblent extrêmement intéressantes parce que le diagnostic de kyste ne fut réellement posé qu'à l'aide des radiographies, et vérifié au cours même de l'opération. Nous y reviendrons par la suite.

Observation XXII (Service de M. P. Sebileau).

M. Do... Gustave, 50 ans, ajusteur, salle Vieuxsens, lit n° 6. Opéré le 1er mars 1913, par M. le Dr Sebileau.

Le malade entre dans le service pour tumeur de la mâchoire inférieure.

Il présente une dentition déplorable, mais depuis une dizaine d'années, ne souffre plus.

Il y a un an environ, apparut, au niveau du maxillaire inférieur du côté gauche, une tuméfaction, accompagnée d'un mal de dents insignifiant.

Le malade n'y attacha aucune importance. Cependant, voyant la tumeur croître petit à petit, il se décida à venir consulter.

L'on est tout d'abord frappé par la déformation mandibulaire du côté gauche.

Là existe, à la moitié antérieure de la branche horizontale, une tumeur, arrondie, et de la grosseur approximative d'une petite mandarine.

Les téguments ne sont nullement modifiés.

A l'ouverture de la bouche, on remarque un état dentaire déplorable.

Du côté malade, l'incisive latérale et la canine, seules, sont saines.

Les prémolaires et molaires ne présentent plus que des racines plus ou moins cariées. C'est à leur niveau que s'est développée la tumeur.

Elle comble complètement le sillon gingivo-jugal.

Elle dépasse le bord supérieur de la mandibule, qu'elle a soufflé, du côté externe et sur la moitié antérieure seulement.

C'est une tumeur assez dure, rénitente, ne présentant pas la crépitation parcheminée, bien que l'on sente nettement un rebord osseux, circulaire, montrant que l'os a été complètement usé en un point par la tumeur kystique.

Opération. — Anesthésie chloroformique.

Incision de la muqueuse dans le sillon gingivo-jugal. Rugination. On tombe sur une poche tendue que l'on incise. Il s'écoule environ 30 centimètres cubes d'un liquide jaunâtre sur lequel surnagent de nombreuses paillettes de cholestérine.

L'exploration de la poche kystique montre qu'elle s'insérait à l'apex de la 1re prémolaire, à nu dans sa cavité.

Cette poche est facilement enlevée, et laisse voir à découvert le canal dentaire.

Mèche ektogan.

Nous arrivons maintenant à une variété de kystes passant pour être extrêmement rares, et dont deux cas, se présentant presque en même temps, et avec des

allures cliniques absolument semblables, nous ont quelque peu troublés.

Il s'agit de deux kystes fistulisés au niveau de la symphyse mentonnière.

Les fistules en ce point ne sont pas rares, loin de là, mais elles nous semblaient toujours devoir être rattachées à des lésions infectieuses des incisives inférieures. De fait, nous vîmes fréquemment soit à l'hôpital, soit au cours de nos études dentaires, des malades présentant une fistule mentonnière, chez lesquels les soins donnés à l'incisive cariée amenaient une guérison rapide.

Or, il peut exister une telle fistule, sans aucune lésion apparente des dents habituellement incriminées.

Nous nous rappelons avoir vu un cas, perdu de vue depuis, de malade présentant une petite boule incluse dans les téguments, que nous avions pensé devoir rattacher à une mortification d'une incisive, bien qu'aucune d'elles ne présentât de carie ou de modification de couleur.

Nous n'avions pas fait faire de radiographie, et nous renvoyâmes la malade à son dentiste... Nous ne l'avons pas revue.

Or, deux malades nous ont présenté cette année, une histoire analogue à celle dont nous venons de parler, avec cette différence, qu'elles ne vinrent pas nous consulter lorsqu'elles sentirent la présence de ce petit noyau dans les téguments du menton, mais qu'elles attendirent la fistulisation.

Nous citerons en détail leurs observations.

Observation XXIII (Service de M. P. Sebileau).

Mlle Peni... Jeanne, 25 ans, écónome, salle Winslow, lit n° 1. Opérée le 21 février 1914, par M. le Dr Sebileau.

La malade, qui a une dentition extrêmement soignée, fut prise au mois d'août dernier de violentes douleurs mento-jugales, accompagnées de fluxion.

Aucune dent ne faisait particulièrement souffrir.

En quelques jours, les douleurs et la fluxion cessèrent.

Mais à ce moment, apparut, au niveau de la symphyse du menton, un petit bouton, qui perça, donnant issue à un liquide sur la nature duquel nous ne pouvons avoir de renseignements.

Depuis 6 mois, existe à ce niveau une fistule, présentant des alternatives d'écoulement et de fermeture.

Nous vîmes la malade pour la première fois au mois de novembre dernier.

Tout de suite nous pensâmes à une ostéo-périostite fistulisée due à une lésion des incisives. Mais la recherche d'une carie de ces dents fut négative.

Néanmoins, l'incisive centrale droite, légèrement colorée et ébréchée, nous semblant morte, nous en fîmes la trépanation.

La dent était morte, en effet, mais ne présentait aucune infection.

Néanmoins, pendant un mois, nous traitâmes le canal par les mèches antiseptiques au formothymol. Cela, sans aucun résultat. Le canal est obturé, et nous tentons la modification du trajet fistuleux par des injections de naphtol camphré.

La première injection ne donne aucun résultat.

La deuxième, après avoir exagéré l'écoulement durant 2 jours, l'a fait cesser depuis 8 jours environ.

Néanmoins, la vue d'une radiographie que nous nous sommes décidés à faire faire, nous faisant penser à un kyste dentaire, la malade est admise à l'hôpital.

Si l'on cathétérise le trajet fistuleux au stylet, on se rend par-

faitement compte que ce dernier évolue à l'intérieur d'une cavité. Celle-ci, d'après la radiographie, aurait à peu près le diamètre d'une grosse noix.

Elle s'étend sous les apex des incisives et de la canine droite.

Quand on palpe avec soin la mandibule, on ne trouve pas d'épaississement sensible, mais on peut parfaitement, en un point très réduit, déprimer la table externe et déterminer la crépitation parcheminée.

Fig. 3. — Radiographies de petits kystes paradentaires du maxillaire inférieur, ayant, dans les 2 cas, donné des fistules mentonnières. Le diagnostic ne fut posé que grâce à ces radiographies que nous devons à l'obligeance de M. Ch. Vaillant (Hôpital Lariboisière).

Quant au liquide, il n'a pas l'apparence du pus. Il est filant, à peine coloré, au point que nous l'avons même pris plusieurs fois pour de la salive. Or toutes nos recherches pour trouver une communication intrabuccale étaient restées vaines.

Il semble donc bien s'agir d'un kyste dentaire.

Opération. — Anesthésie chloroformique.

On incise la muqueuse dans le sillon gingivo-labial. La table externe du maxillaire apparaît usée sur une surface de la largeur d'un pouce, à peu près.

La lamelle osseuse enlevée, on trouve une poche kystique attachée à l'apex de la canine.

On résèque les 3 racines dénudées.

Mèche ektogan.

Observation XXIV (Service de M. P. Sebileau).

Mme Mass..., 23 ans, couturière, salle Riolan, lit n° 2. Opérée le 2 mai 1914, par M. le Dr Sebileau.

Cette malade a une très bonne dentition, bien soignée.

Il y a 2 ans, cependant, elle fut prise d'une violente rage de dents, au niveau de la deuxième prémolaire inférieure droite, cariée depuis longtemps et dont l'extraction fut jugée nécessaire.

Aussitôt l'extraction faite, les douleurs cessèrent complètement.

Cependant, depuis cette époque, persista au niveau du menton, une petite boule, dure, non doulouseuse, mais qui présentait la particularité suivante :

Si on la comprimait fortement, la malade avait la sensation d'un resserrement des incisives.

Pendant un an, pas de changement.

Au bout de ce temps, sans cause apparente, apparut, à la place de la fistule actuelle, un petit bouton blanchâtre, qui perça tout seul, donna issue à du pus, puis à un liquide incolore et filant.

Depuis un an, l'écoulement n'a pas cessé.

La malade a cautérisé souvent le trajet fistuleux au nitrate d'argent, mais sans résultat.

Elle vient donc consulter à Lariboisière, au moment où nous avions dans le service une autre malade présentant exactement les mêmes symptômes.

Pas de trace de carie des incisives inférieures, si ce n'est une légère teinte grise de la médiane gauche.

Le trajet fistuleux a une profondeur de 1 cm. 5 environ.

Le stylet, dont la pointe peut évoluer comme dans une cavité, ne rencontre l'os en aucun point, mais si l'on enfonce un peu fort, on détermine une douleur dans l'incisive médiane gauche.

La palpation dans le sillon révèle à un certain point, très limité, de la crépitation parcheminée.

Le liquide qui s'écoule par la fistule a tous les caractères du liquide kystique.

Nous faisons radiographier le maxillaire : nous trouvons confirmation de notre diagnostic.

Il existe, à l'apex des 3 racines incriminées, une cavité, de la grosseur d'une belle noisette.

Opération. — Anesthésie chloroformique.

Incision dans le sillon gingivo-labial. On découvre, partant de la symphyse, et aboutissant à la fistule cutanée, un véritable tuyau fibreux, très résistant, dont l'une des extrémités semble fixée à l'apex de l'incisive médiane gauche, et l'autre aux bords de la fistule cutanée.

On circonscrit à la gouge, car l'os est assez résistant, une circonférence autour de ce tuyau fibreux, et l'on tombe dans une cavité très nette, à parois osseuses lisses, dont le curettage décolle une membrane kystique.

Une racine, celle de la médiane gauche, longe le bord de la cavité. Aussi ne fait-on pas la résection apicale habituelle.

On doit mettre 4 points au crin pour la fistule cutanée excisée.

Guérison parfaite.

Ces deux observations montrent comment le diagnostic de kyste dentaire peut être parfois délicat à faire. Elles nous feront exiger pour l'avenir la radiographie, tout au moins dans les cas où les symptômes ne sont plus suffisants à établir le diagnostic certain de kyste. Nous allons du reste en reparler au chapitre suivant.

CHAPITRE III

DIAGNOSTIC DIFFÉRENTIEL DES KYSTES PARADENTAIRES

Le diagnostic différentiel des kystes paradentaires n'est pas sans présenter certaines difficultés.

Lorsque le kyste apparaît avec ses symptômes typiques de crépitation parcheminée et d'existence de liquide caractéristique, le doute n'est pas permis.

Mais, ainsi que nous l'avons décrit longuement dans la seconde partie de ce travail, le kyste paradentaire présente parfois une symptomatologie beaucoup plus délicate, et c'est d'une grande partie des tumeurs bénignes ou malignes, et des suppurations de la région d'autre origine, que nous aurons à le différencier.

Et nous n'hésitons pas à dire que parfois même, le diagnostic n'a été posé qu'au cours de l'opération, et grâce aux préparations histologiques faites après. MM. Sebileau et Lemaître ont fait à ce sujet une communication à la Société de stomatologie, sur des cas sur lesquels nous aurons à revenir.

Nous aurons parfois à éliminer les ***tumeurs mixtes d'origine dentaire :***

adamantomes,

odontomes,

parodontomes.

Diagnostic parfois extrêmement difficile, et qui se basera plus sur des probabilités que sur des certitudes.

Néanmoins, ces tumeurs se développent plus fréquemment au maxillaire inférieur, ce qui est l'inverse de ce que nous avons remarqué pour les kystes dentaires.

Les meilleurs moyens de diagnostic sont :

1° *la radiographie,* qui, dans les cas de tumeur mixte, montre à son niveau un obscurcissement inverse de la transluminosité du kyste dentaire.

2° *la ponction* qui ramène le liquide citrin s'il y a kyste et qui est négative en cas de tumeur mixte.

Des ***tumeurs bénignes*** des maxillaires, la plus difficile à différencier, est certainement l'ostéome, et nous voulons à ce sujet citer un cas, où l'examen dentaire, accompagné de radiographie, évita à une malade, un large délabrement, que le diagnostic d'ostéome aurait rendu nécessaire. Nous citons cette observation bien qu'elle ne nous semble pas rentrer dans ce que nous avons décrit sous le nom de kyste paradentaire. Elle semble plutôt se rapprocher du kyste dentifère, mais étant donné qu'au cours de l'opération, nous ne pûmes voir s'il s'agissait de l'un ou de l'autre cas, il nous semble intéressant de la publier.



Radiographie due à l'obligeance de M. Ch. Vaillant (Hôpital Lariboisière).

On voit nettement une canine incluse au niveau de la branche montante du maxillaire supérieur. L'on avait présenté cette malade à M. Sebileau avec le diagnostic d'ostéome. L'examen de l'état dentaire lui fit repousser cette hypothèse, et la radiographie confirma le diagnostic de canine incluse. L'opération nous prouva qu'il s'agissait d'un kyste dentifère. Nous ne le citons, au milieu des kystes paradentaires, que pour insister sur l'importance de l'examen dentaire, dans les cas de tumeurs des mâchoires.

G. Steinheil, éditeur.

Observation XXV (Service de M. P. Sebileau).

Mlle Pas... Marie, 22 ans, repasseuse, salle Winslow, lit n° 9. Opérée le 11 juin 1912 par M. le Dr Sebileau.

La malade entre à Lariboisière pour se faire opérer d'une tumeur siégeant au niveau de la pyramide nasale du côté droit, tumeur non douloureuse, mais gênant la respiration, et de plus, suffisamment visible pour pousser la malade à en faire faire l'ablation.

Il y a 4 à 5 ans, apparut à ce niveau une tuméfaction, très petite et qui, restant stationnaire, n'inquiéta nullement la malade.

Mais, depuis 4 mois, cette tumeur augmente, gêne la malade pour respirer par la narine droite, et est en outre le siège de légers élancements et de vagues douleurs.

Au niveau de la pyramide nasale, du côté droit, à l'union des os propres et de la branche montante du maxillaire, on trouve en effet, une grosseur, dure, non douloureuse à la pression.

Les téguments ont gardé à ce niveau leur teinte et leur mobilité normales.

La palpation révèle une sorte d'épaississement de l'os, assez mal limité, mais n'empiétant nullement sur la portion tégumentaire du nez.

Il s'agit bien d'une tumeur osseuse. On pense à un ostéome.

L'examen rhinoscopique montre le cornet moyen repoussé dans la fosse nasale par cette tumeur, mais, ne présentant pas la moindre lésion bourgeonnante ou ulcérée.

L'attention est alors attirée du côté de la bouche.

On y constate, au maxillaire supérieur droit, l'absence totale de canine : les incisives, prémolaires et molaires, sont normales.

A gauche, racines sans couronnes de la canine et de la 1re prémolaire.

La malade dit ne pas se rappeler avoir eu de dents là où il en manque, aussi, pense-t-on dès à présent à la possibilité d'une dent incluse.

La radiographie, en effet, nous permet de constater l'existence d'une canine incluse au niveau de la tumeur nasale : elle est exactement située à la partie supérieure de la branche montante du maxillaire, et dirigée obliquement en bas et en avant.

Sur l'épreuve radiographique horizontale, on trouve également une anomalie à gauche.

La canine permanente est incluse au-dessus des 2 racines restantes, qui sont par conséquent celles de la canine de lait et de la 1re prémolaire.

La dent incluse est oblique, la couronne dirigée en bas, vers la ligne médiane.

Opération. — Anesthésie chloroformique.

On commence par aller chercher la canine du côté droit. Incision dans le sillon gingivo-jugal. Décollement de la muqueuse. A la gouge et au maillet, on attaque la branche montante du maxillaire.

Il s'écoule, à un moment donné, une petite quantité de liquide légèrement trouble, qui guide vers la canine, solidement incluse et absolument normale.

A côté d'elle se trouve un fragment de tissu, qu'on ne sait attribuer à une paroi kystique, ou au canal lacrymo-nasal.

Du côté gauche, après extraction des 2 racines restantes, on fait sauter à la gouge le rebord alvéolaire découvrant ainsi une canine à racine fortement recourbée, dont on fait l'extraction.

Le diagnostic avec certains sarcomes, plus ou moins atypiques, est quelquefois pour ainsi dire impossible à faire avant l'opération, et MM. Sebileau et Lemaître ont pu citer (Société de Stomatologie, 1913) 3 de ces cas.

Voici le résumé de ces 3 observations :

Cliniquement, les 3 malades se sont présentés à Lariboisière, avec des tumeurs revêtant les principaux caractères du kyste paradentaire. Les ponctions étaient bien négatives, mais cela se voit parfois, dans certains

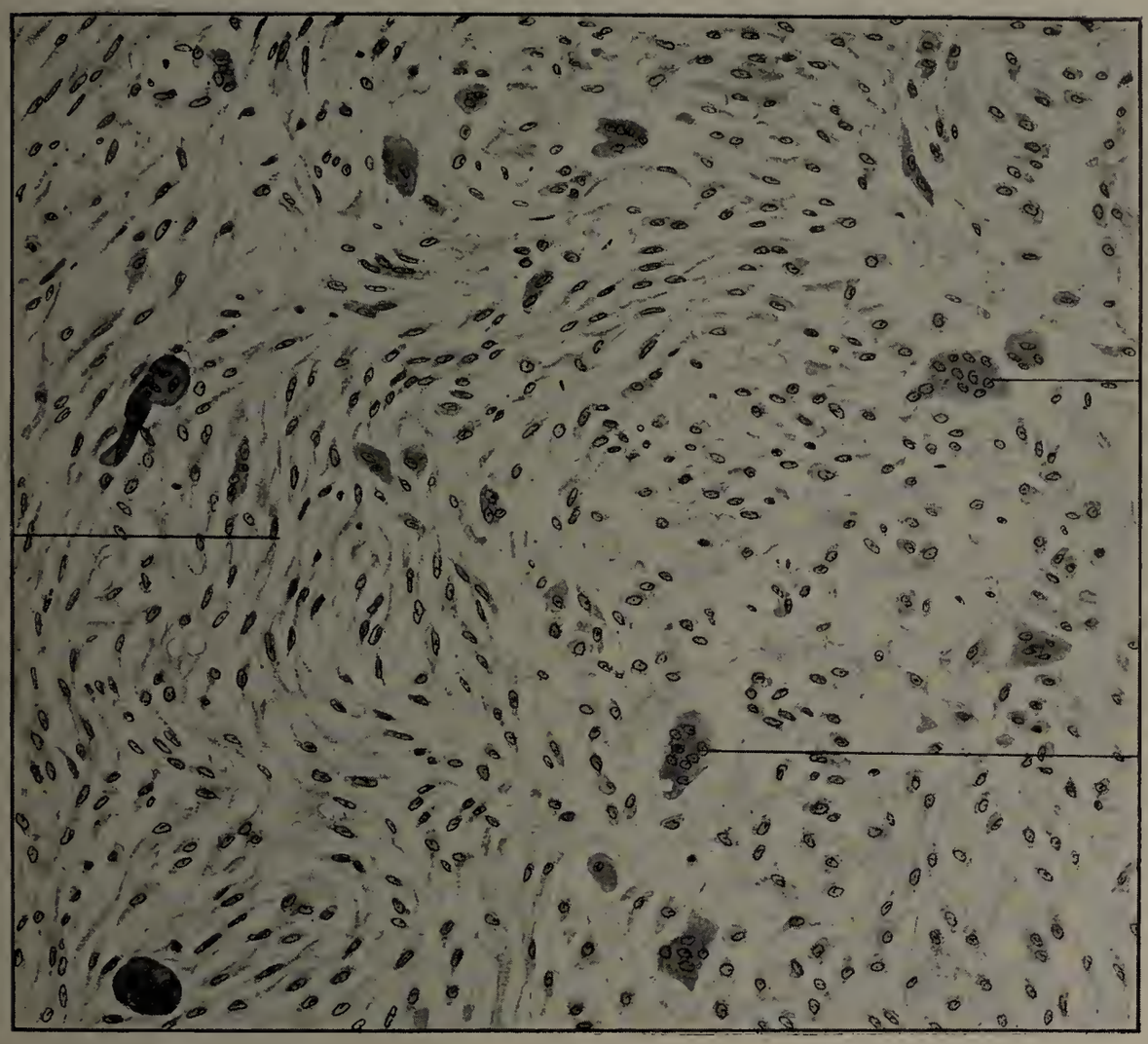

Fig. 1. — *Sarcome à myéloplaxes.*

1. Myéloplaxes. — 2. Cellules conjonctives sarcomateuses.

Cliché dû à l'obligeance de MM. Sebileau et F. Lemaître.

G. Steinheil, éditeur.

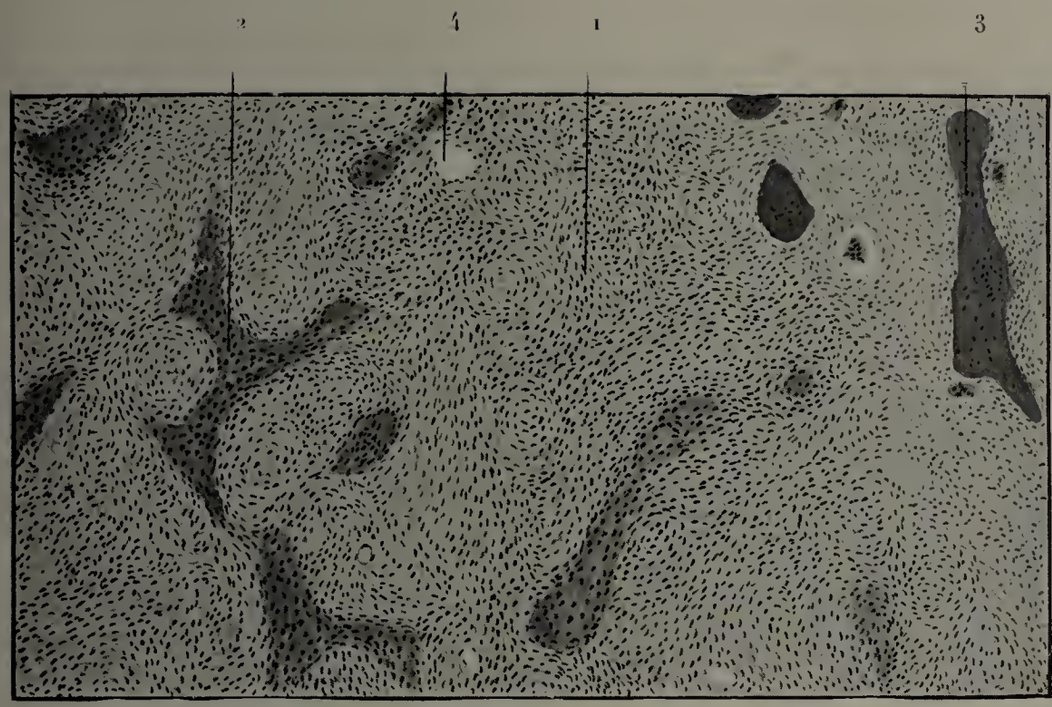

Fig. 2. — *Sarcome ostéoïde* (Grossissement faible).

1. — Tissu conjonctif sarcomateux. — 2. Tissu ostéoïde en voie de formation. 3. — Lamelle ostéoïde. — 4. Vaisseau néoformé.

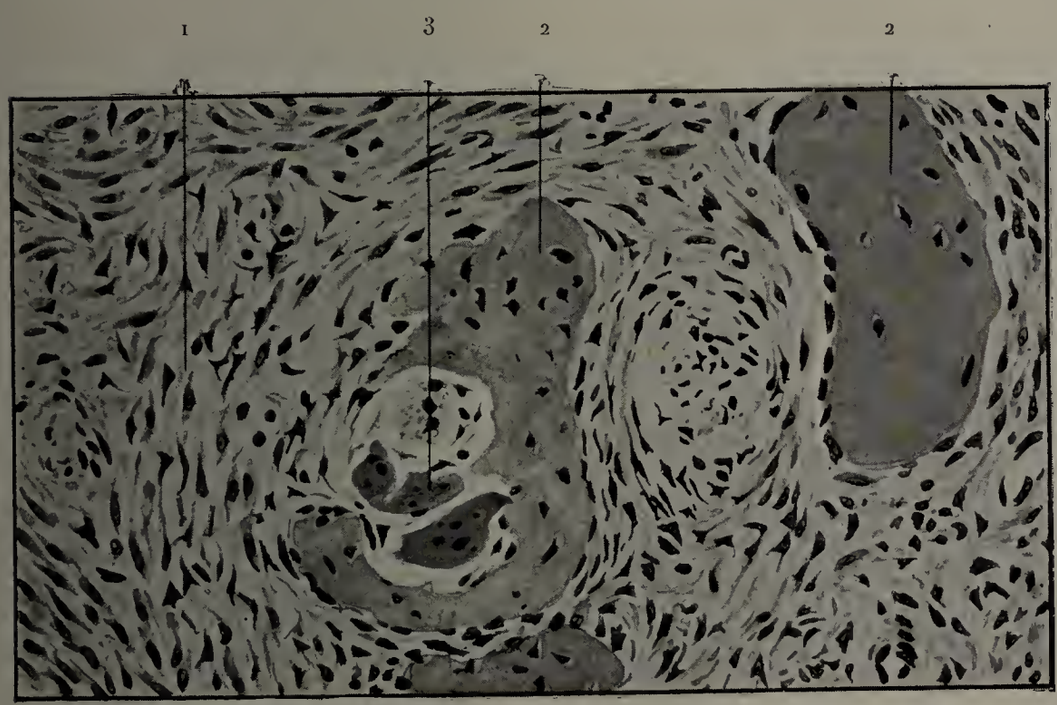

Fig. 2 *bis*. — *Sarcome ostéoïde* (Grossissement plus fort).

1. Cellules conjonctives sarcomateuses. — 2. Lamelles ostéoïdes. — 3. Ostéoblaste dérivant de la cellule conjonctive (1) vers la formation osseuse (2).

Clichés dus à l'obligeance de MM. Sebileau et F. Lemaître.

G. Steinheil, éditeur.

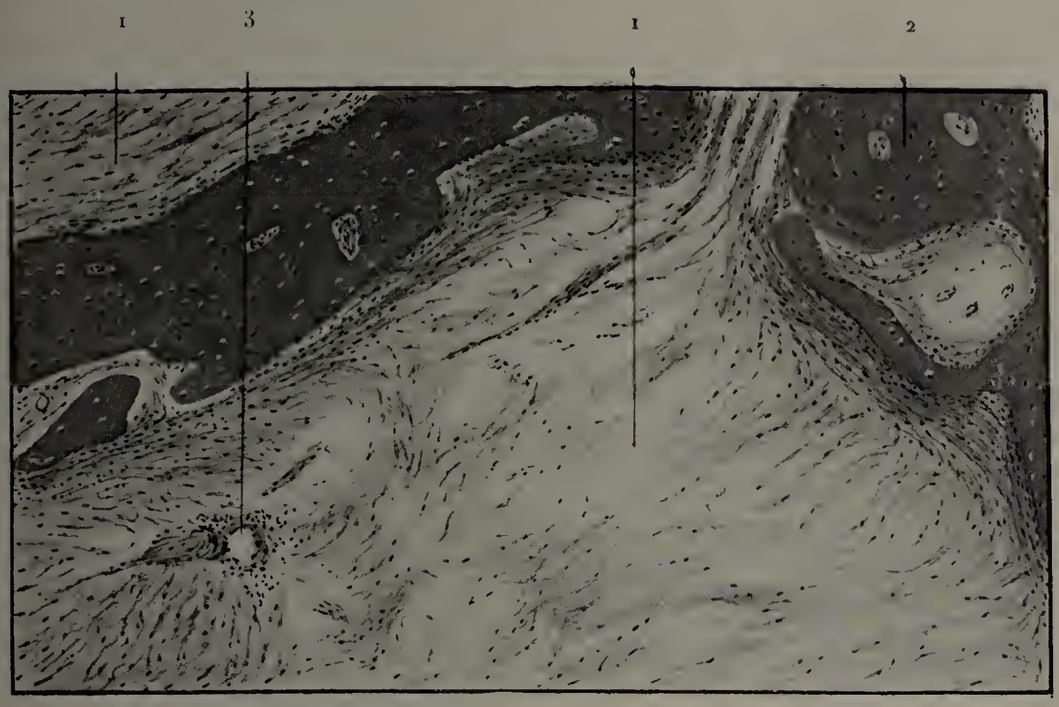

Fig. 3. — *Fibrome ossifiant* (Grossissement faible).

1. Tissu conjonctif. — 2. Lamelle osseuse. — 3. Vaisseau néoformé.

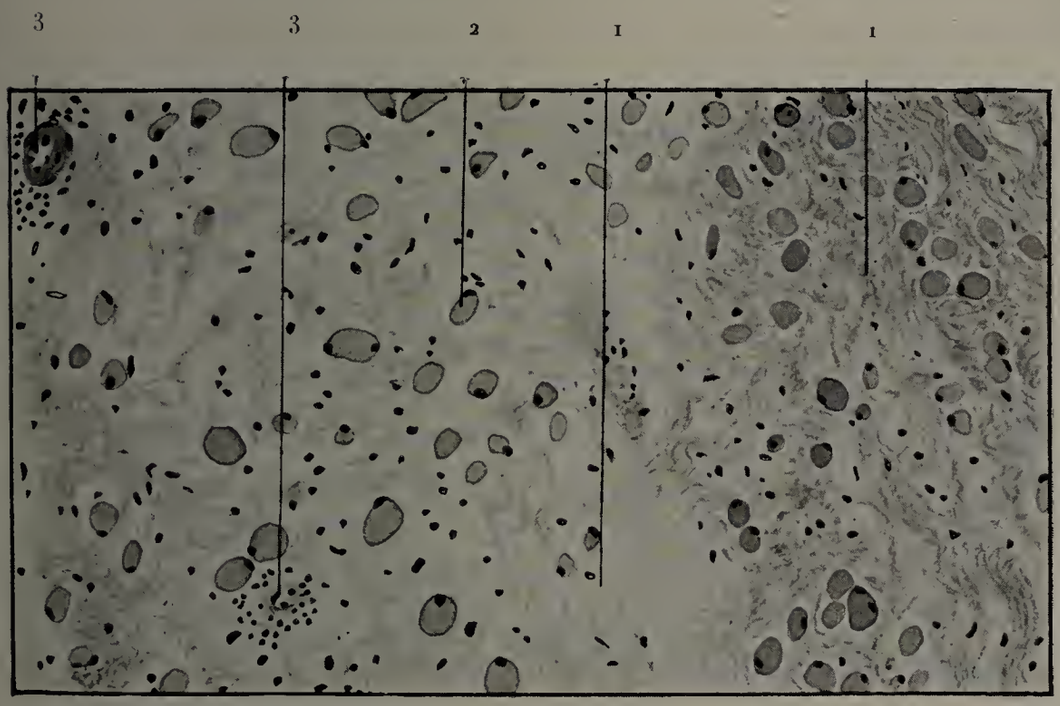

Fig. 3 *bis*. — *Fibrone ossifiant* (Grossissement plus fort).

1. Tissu conjonctif à tendance œdémateuse. — 2. Cellules conjonctives (plasmatzellen déformées). — 3. Infiltration périvasculaire.

Clichés dus à l'obligeance de MM. Sebileau et F. Lemaître.

G. Steinheil, éditeur.

kystes infectés à contenu butyreux épais. Les radiographies ne donnaient pas de résultat positif, ce qui n'est pas étonnant du reste, puisqu'ainsi que nous l'avons dit, le kyste n'est véritablement net à la radiographie que lorsqu'il n'est pas infecté.

Mais, l'on avait, pour étayer son diagnostic, une évolution lente et indolore, l'absence de phénomènes inflammatoires, de réaction à distance, et surtout une crépitation parcheminée si nette que le kyste paraissait évident.

L'intervention eut lieu, et dans les 3 cas, surprit un peu le chirurgien, qui, au lieu de trouver une cavité kystique, trouva de véritables tumeurs, dont l'ablation fut alors largement pratiquée.

Les préparations histologiques, que nous pouvons publier avec l'aimable autorisation de MM. Sebileau et Lemaître, à qui nous les devons, montrèrent que ces tumeurs n'avaient des kystes paradentaires que l'aspect clinique.

En effet, l'une d'elles (n° 1) est un véritable sarcome à myéloplaxes, l'autre (n° 2 et 2 *bis*), un sarcome ostéoïde et enfin la troisième (n° 3 et 3 *bis*) un fibrome ossifiant des plus nets.

MM. Sebileau et Lemaître, qui présentèrent ces cas l'an passé (1913) à la Société de stomatologie ont beaucoup insisté sur ces faux kystes dentaires, dont il faut bien connaître l'existence, car leur ablation, et surtout leur pronostic dépendent de cette notion.

Ce sont en effet des tumeurs malignes, récidivantes, et d'un pronostic très sérieux : l'une d'elles, revue en

mai 1914, malgré la large opération pratiquée il y a 3 ans, est en pleine récidive, et sera réopérée prochainement.

Un autre cas vient d'être vu dans le service (juin 1914), et opéré. Mêmes caractères que les précédents. Même difficulté de diagnostic. Mais, se souvenant des 3 cas précédemment cités, M. Sebileau pensa à une tumeur sarcomateuse, et l'histologie vient de nous prouver qu'il avait raison.

Lorsque le kyste paradentaire suppure, nous avons 3 diagnostics à éliminer :

Séquestre.

Abcès.

Sinusite primitive.

Séquestre.— En dehors des antécédents du malade, qui peuvent donner déjà une indication utile, le séquestre est facile à diagnostiquer : il détermine une suppuration sanieuse, accompagnée de phénomènes inflammatoires très marqués au niveau des gencives qui sont tuméfiées, et présentent des clapiers purulents très nets. Si l'on explore les trajets fistuleux au stylet, on bute toujours en un point sur de l'os dénudé, et le doigt le moins exercé sent, au raclage, que c'est un os spongieux, irrégulier, parfois mobile.

Abcès simple. — L'abcès consécutif à une pulpo-radiculite, suivie de périostite, se distingue aisément du kyste dentaire. Il s'est produit rapidement, au milieu de phénomènes douloureux, fluxionnaires, accompagnant ce que l'on appelle « la rage de dents ».

Enfin, l'extraction ou les soins dentaires en amènent rapidement la guérison, alors qu'ils n'influent en rien sur l'évolution du kyste dentaire.

Sinusite primitive. — Le diagnostic est ici plus délicat. Ainsi que nous l'avons vu, en effet, un kyste à racine intrasinusale peut parfaitement donner tous les symptômes caractéristiques d'une sinusite aiguë, lorsque, après une lente évolution indolore, il vient à s'infecter.

Le diagnostic ne pourra être fait dans ces cas, que par les symptômes extériorisés, à savoir, une tumeur douée de crépitation parcheminée et la présence d'une fistule donnant issue à du liquide kystique. La radiographie, montrant une raréfaction des trabécules osseux, enfin l'éclairage du sinus (diaphanoscopie) pourront nous rendre le diagnostic possible, surtout lorsque le kyste est peu infecté.

Dans ce cas, en effet, si l'on place, en chambre noire, une lampe à éclairage de sinus dans la bouche du malade, et qu'on la lui fasse fermer, on constate, du côté où se trouve le kyste, une tache claire, circulaire : il semble que la lampe soit immédiatement sous les téguments.

Mais ce symptôme ne se trouve guère que chez les femmes ou les enfants, à os transparents.

Chez l'homme adulte, il est plus difficile à trouver, d'autant plus que la présence du pus, obscurcissant la zone lumineuse, compense l'usure de la table osseuse, au point de vue de sa transparence.

Enfin, nous possédons un cas très rare, pour lequel le diagnostic ne fut fait qu'à l'opération, et qui à ce seul titre mérite d'être cité.

Observation XXVI (Service de M. P. Sebileau).

Mme Chas... Marie, 37 ans, ménagère, opérée le 10 février par M. le Dr Lemaître.

La malade entre à l'hôpital pour fistule sous-malaire persistante.

D'une bonne santé générale, la malade, qui a 4 enfants, a depuis longtemps une très mauvaise dentition.

Elle eut fréquemment des « rages de dents », mais aucune n'avait amené de complications, quand, au mois d'août dernier, apparurent de violentes douleurs sous-orbitaires, accompagnées de fluxion volumineuse de la joue gauche.

En même temps, sensibilité exagérée de la racine de la deuxième prémolaire supérieure gauche.

La malade ne fit aucun traitement et au bout d'une douzaine de jours, environ, la fluxion et la douleur avaient disparu.

Presque de suite après ces premiers accidents, en survinrent d'autres, exactement semblables, mais accompagnés, cette fois, de l'ouverture d'un abcès dans le sillon gingivo-jugal, au niveau de la deuxième prémolaire supérieure gauche.

L'écoulement de pus par la fistule buccale amena une diminution passagère des douleurs, mais, au bout de 8 jours, recrudescence nouvelle des phénomènes inflammatoires et apparition d'une petite collection sous-malaire qui à son tour se fistulisa.

Aujourd'hui, on remarque sous le bord inférieur du malaire une dépression bourgeonnante et suintante. Tout autour, les téguments ont conservé leur coloration et leur mobilité normales.

Pas de douleur à la pression. Le cathétérisme du trajet fistuleux nous conduit dans le sinus.

Du côté des dents, absence de la deuxième prémolaire et de la dent de 6 ans.

Photographies dues à l'obligeance de M. Ch. Vaillant (Cas de M. F. Lemaître).

On voit le siège tout à fait anormal d'une fistule consécutive à un kyste paradentaire. Le diagnostic posé avait été : ostéite d'origine dentaire ayant causé 3 fistules : une dans le sinus, une à la peau, et une dans le sillon gingivo-jugal. Ce n'est qu'au cours de l'opération que M. Lemaître s'aperçut de l'existence du kyste dentaire.

G. Steinheil, éditeur.

Sinus gauche opaque.

On fait le diagnostic d'ostéite du malaire d'origine dentaire ayant amené une perforation secondaire du sinus.

Opération. — Anesthésie chloroformique.

Incision dans le sillon gingivo-jugal. Rugination.

On tombe sur un os malade et aminci, qui cède sous la rugine. Mise à nu d'une cavité remplie de pus verdâtre et fétide. Cette cavité communique en haut, avec l'extérieur, par la fistule sous-malaire.

On résèque la paroi antérieure, et on constate que la cavité est tapissée d'une poche.

On en pratique l'ablation totale. Tout autour, les parois osseuses sont amincies et usées. Le sinus semble refoulé en haut sous la paroi orbitaire.

En dedans, on est entraîné à mettre à nu la muqueuse de la fosse nasale qui est infectée.

Dans la profondeur, on trouve une artère qui donne à un point tel qu'on se demande si ce n'est pas la maxillaire interne.

Arrêt de l'hémorragie par tamponnement.

Curettage du trajet et du bord de la fistule.

Mèche ektogan.

L'observation simple de ce cas montre à quel point on peut méconnaître le kyste dentaire, auquel on devra néanmoins toujours penser dans tous les cas de tumeur ou de suppuration de la face ou de la région mandibulaire.

CHAPITRE IV

TRAITEMENT

Il n'y a qu'un traitement rationnel des kystes paradentaires, c'est le traitement chirurgical. Lui seul en effet met à l'abri des récidives et des fistulisations intarissables.

Quant aux injections modificatrices, faites encore par certains dentistes, elles sont à rejeter : en effet, pour arriver à détruire, à momifier en quelque sorte, la membrane kystique, on a été amené à employer des caustiques plus ou moins violents, qui ne sont pas sans présenter un certain danger, car il est rare que l'on puisse déterminer exactement la topographie profonde de la poche. Nous avons en effet vu celle-ci envoyer des prolongements vers l'orbite, à travers le sinus et vers la fosse ptérygo-maxillaire.

On doit donc toujours recourir à l'ablation totale de la membrane kystique. Voilà comment procède M. P. Sebileau.

Anesthésie générale. — L'anesthésie générale sem-

blera exagérée à bien des praticiens. Et cependant si, après sa longue expérience et la quantité de kystes dentaires opérés par lui, notre maître s'est décidé à toujours l'employer, ce n'est pas sans raison.

L'anesthésie locale en effet peut parfaitement suffire dans certains cas, mais on ne peut jamais dire, avant l'opération, si le cas est justiciable ou non de cette anesthésie.

En dehors de la question douleur, il y a la question hémorragie. Malgré toutes les précautions prises, le sang peut toujours tomber dans la gorge, et, chez le malade éveillé, le passage du tampon monté est impraticable.

Il faut bien se rendre compte que l'opération d'un kyste dentaire est bien souvent une opération délicate, et qu'elle nécessite pour le chirurgien toutes les facilités opératoires, qui lui sont indispensables pour une opération sur le sinus par exemple.

Le malade étant endormi, la tête légèrement en extension, la bouche maintenue peu ouverte par un ouvre-bouche bien fixé (celui de Doyen est le plus pratique), on place au fond du sillon gingivo-jugal du côté où l'on opère, une mèche de gaze formant tampon, qui absorbe le sang, à mesure de son écoulement, et que l'on changera suivant les besoins, au cours de l'intervention.

Un aide écarte alors les lèvres ou les joues, suivant la position du kyste (antérieur ou postérieur), au moyen de deux écarteurs de Farabeuf placés perpendiculairement l'un à l'autre. On obtient ainsi le maximum de vision du champ opératoire.

L'incision de la muqueuse se fera toujours dans le sillon gingivo-labial ou jugal, parallèle à ce sillon, et à la hauteur approximative des apex des dents : elle dépassera la tumeur en avant et en arrière.

On *décolle ensuite la muqueuse* à la rugine courbe, de façon à mettre à nu toute la région osseuse déformée.

Avec la spatule si l'os est très aminci et perforé, à la gouge et au maillet, s'il est résistant, on *découvre la poche kystique.*

Là, 2 cas peuvent se présenter : ou bien celle-ci est intacte, remplie par le liquide kystique, ou elle est ouverte.

Si elle est intacte ou par trop volumineuse, il y a tout intérêt à en tenter l'*extirpation sans la crever.* On peut y parvenir en faisaut sauter à la gouge le rebord alvéolaire externe, et en luxant par l'ouverture ainsi pratiquée la racine, qui détache le kyste de sa cavité osseuse.

Dans d'autres cas, si la dent par exemple est peu cariée, et susceptible d'être soignée, il sera préférable *d'exciser la poche et de l'extirper ensuite* de sa coque osseuse, soit entière, soit en parties.

Mais il est bien important de n'en laisser aucun fragment, aussi, à l'aide des curettes, explorera-t-on toute la cavité, avec autant de minutie que lors d'une opération de sinusite : on doit avoir absolument un contact osseux très net, en tous les points.

Il est cependant des cas où l'ablation de la poche met à nu une muqueuse qui doit être respectée.

1° C'est d'une part la **muqueuse pituitaire** que l'on se gardera bien de détruire, quand le kyste, arrivant au contact des fosses nasales, l'aura respectée.

2° C'est la **muqueuse du sinus,** même refoulée, lorsqu'elle est intacte. Mais si l'on s'aperçoit qu'elle est fongueuse, qu'elle suppure, en un mot, qu'il y a sinusite secondaire, il ne faudra pas hésiter à en pratiquer le curettage.

3° Enfin, c'est la **muqueuse palatine,** mise à nu dans les cas de kystes de l'incisive latérale, et dont l'ouverture pourrait amener une communication avec les fosses nasales, qu'il serait impossible de fermer ultérieurement. Nous en avons cité un cas très intéressant (Obs. IV, p. 41).

Et nous insisterons, à ce propos, sur ce point : quelle que soit la région où le kyste prédomine, il faut toujours en pratiquer l'ablation par une ouverture vestibulaire. Jamais l'incision ne sera extérieure, c'est-à-dire intéressant les téguments, ou palatine.

Dans les cas où l'on jugera possible de conserver la dent, on en pratiquera la ***résection apicale,*** entre l'insertion du kyste et le collet : de cette façon l'on se met à l'abri des récidives. Mais il ne faudra pas oublier de faire, dans ces cas, obturer préalablement, ou le plus tôt possible après l'opération, le canal radiculaire, qui deviendrait, si l'on ne prenait cette précaution, un foyer d'infection dangereux . On place enfin une ***mèche à l'ektogan*** à l'intérieur de la cavité, si celle-ci est assez volumineuse. Dans le cas de très petits kystes, cela n'est pas indispensable.

La mèche sera enlevée le lendemain de l'opération. Doit-on suturer la muqueuse ? Nous ne l'avons jamais vu faire à notre maître, et les résultats obtenus sont si satisfaisants qu'il ne semble pas nécessaire de changer le mode opératoire. La large ouverture permet des lavages antiseptiques après l'opération, et elle se referme le plus souvent d'elle-même très facilement : parfois, dans les cas de grande ouverture sinusale, par le processus du rideau,... d'autres fois, elle se comble comme une mastoïde après sa trépanation, par une sorte de bourgeonnement, tapissant peu à peu toute la cavité osseuse.

Tel est le mode opératoire employé dans le service de Lariboisière. Il ne donne que de bons résultats, et jamais nous n'avons vu se produire la moindre récidive ou la moindre fistulisation.

Quant à l'esthétique faciale, elle n'est, de ce fait, jamais modifiée.

CONCLUSIONS

1° Les kystes paradentaires sont une affection extrêmement fréquente, surtout à la mâchoire supérieure. 100 cas de la mâchoire supérieure, 7 cas de la mâchoire inférieure dans les observations de M. Sebileau.

2° Ils ont été surtout étudiés au point de vue histogénique, et l'on a peu décrit leur histoire purement clinique.

3° Au point de vue clinique le kyste paradentaire peut être fort difficile à diagnostiquer.

Il évolue avec des modalités variant suivant la dent qui le porte, et suivant la forme anatomique de cette dent.

a) La racine courte de l'incisive centrale supérieure supporte un kyste à prédominance antérieure.

b) La racine longue de la même incisive supporte un kyste à prédominance nasale.

c) L'incisive latérale supérieure, dont le kyste peut évoluer comme celui de l'incisive centrale, évolue souvent vers la voûte palatine, et c'est la seule dent à présenter cette anomalie, que nous décrivons sous le nom

de « tuméfaction palatine persistante ». Il nous semble que cette anomalie permet d'incriminer les scissures embryonnaires de la région.

d) La racine de la canine supporte des kystes à évolution rapidement visible, par suite de la déformation faciale qu'ils provoquent.

e) Les racines des prémolaires, avec la racine palatine des grosses molaires, supportent les kystes à prédominance sinusale.

Ce sont elles qui présentent le kyste intrasinusal d'emblée.

On peut avoir dans ce cas, comme seul symptôme, un écoulement nasal anormal.

f) Les kystes développés au niveau de la mâchoire inférieure sont rares.

g) Les kystes de la mâchoire inférieure sont généralement très volumineux.

h) Il existe de petits kystes se fistulisant en avant de la symphyse mentonnière, auxquels on devra toujours penser au cas où les incisives inférieures ne présentent pas de carie.

4° Au point de vue du diagnostic, on basera ce dernier sur :

a) La crépitation parcheminée.

b) La constatation de l'existence du liquide kystique, qu'il soit ou non purulent.

c) La radiographie, qui montre une raréfaction des trabécules osseux.

d) La translumination intrabuccale, qui ne rendra réellement de services que dans les cas non infectés.

e) La biopsie, faite au cours d'une première opération, et qui pourra indiquer la nécessité d'une opération plus large.

5° Le seul traitement rationnel est le traitement chirurgical.

Il sera toujours pratiqué :

a) Sous anesthésie générale.

b) Toujours par voie intrabuccale et incision dans le sillon gingivo-jugal.

c) On pourra conserver la dent malade, mais à condition de pratiquer la résection apicale, entre l'insertion de la poche kystique et le collet de la dent; et à condition également de faire obturer préalablement ou avant cicatrisation complète, le canal de la racine.

6° Le kyste dentaire ainsi traité est une affection bénigne, non récidivante, et non mutilante.

Vu :
Le Président de Thèse,
QUÉNU.

Vu :
Le Doyen,
D. LANDOUZY.

Vu et permis d'imprimer :
Le Vice-Recteur de l'Académie de Paris,
L. LIARD.

BIBLIOGRAPHIE

Aguilhon de Sabran. — Pathogénie des kystes des mâchoires. *Soc. de biologie,* 1884, p. 184.

Albarran. — Kystes dentifères et leur pathogénie. *Bulletin de la Société anat.,* 1887, p. 497.

— Débris épithéliaux paradentaires dans une épulis. *Bulletin Soc. anat.* Paris, 1885, LX, 307.

— Épulis avec transformation adamantine de l'épithélium gingival, 1886, LXI, 95.

— Épithélioma adamantin du max. sup. *Bulletin de la Société de biologie,* 1887.

— Kystes des mâchoires : anatomie pathologique, pathogénie, et quelques points de clinique. *Revue de chirurgie,* 1888, p. 429 et 716.

Albarran et Marchant. — Kyste dentifère du sinus pris pour un sarcome. *Bulletin de la Soc. anat.,* 1889.

Allgayer. — *Beiträge zur klinischen Chirurgie.* Tubingen, 1886, p. 417.

Ancelet. — Note sur une variété particulière de kystes de la bouche. *Gaz. des Hôpit.,* 1869, p. 119.

Andrews. — Dentigerous cyst. *Glasgow. med. journ.,* 1898.

Aubertin. — *Kystes osseux du maxillaire.* Thèse, Paris, 1874.

Audibert. — *Essai sur les kystes dentaires.* Thèse, Paris, 1874.

Audry. — Sur un épithélioma oligo-kystique du maxillaire inférieur. *Bullet. Soc. de biologie,* 1888, p. 424.

Audry. — Sur la récidive des kystes des maxillaires. *Lyon médical,* 1891.

Austenac. — *Kystes du maxillaire inférieur.* Thèse, Montpellier, 1886.

Baker. — Notes on the pathology of a dentigerous cyst. *Roy. Acad. Ireland.* Dublin, 1900, IX, p. 367.

Barotoux — De la sinuscopie. *Progrès médical.* Paris, 1900.

Barbat. — *Kystes dentaires.* Thèse, Paris, 1872.

Barillet. — Les kystes des mâchoires. *Union médicale du N. E.* Reims, 1894, p. 105.

Battle. — Tumours of the upper jaw. *Edimburgh med. Journ.,* 1902, N. S., XI, 547.

Batut. — Kyste paradentaire de la canine supérieure droite. Curettage, guérison. *Bull. Soc. med. chir. de la Drôme.* Valence et Paris, 1906, VII, 160.

Bayer. — *Die Zahncysten der Kiefer.* Th., Tübingen, 1873.

— A propos des kystes dentaires du maxillaire supérieur. *Presse oto-rhino-laryngologique belge,* n° 9, septembre 1904.

— Kyste dentaire du maxillaire supérieur gauche, contenant 2 canines, diagnostiqué et opéré d'après la méthode de V. von Brüns. *J. méd. de Bruxelles,* 1904, IX, 385.

Bennecke. — *Zur geneze der Kieferjasten.* Th., Halle a. S., 1891.

Berger. — Kyste dentaire soulevant le sinus. *Bull. Soc. chir.,* 1881.

— Kyste dentifère du sinus. *Gaz. des Hôpitaux,* 1899.

Bernays. — Cystic tumours of the jaws. *Medical Record,* 1885.

Boeckel. — Kyste séreux périostique du maxillaire inférieur. *Gazette médicale de Strasbourg,* 1884, p. 14.

— Kyste séreux folliculaire du maxillaire inférieur. *Gazette médicale de Strasbourg,* 1888, p. 55.

Bichaton. — *Chirurgie conservatrice des tumeurs solides du maxillaire supérieur.* Thèse, Nancy, 1904.

Bloch. — Quelques observations de kystes paradentaires. *Revue de Stomatologie.* Paris, 1902, IX, 185.

Bloodgood. — Bone cysts : a consideration of the benign and adamantine dentigerous cysts of the jaw and benign cysts of the long pipe bones. *J. Am. M. Assoc.* Chicago, 1904, XLIII, 1124.

Bluum. — *Ueber ein Adamantinus des Oberkiefers.* Th., Würzbourg, 1901.

Boidin et Delval. — L'épithélioma adamantin. *Presse médicale,* 9 décembre 1908.

Bordenave. — *Mémoire de l'Acad. roy. de chirurgie,* 1778.

Bourbon. — Kyste suppuré parasinusal d'origine dentaire. Ablation d'un séquestre. Guérison. *Ann. des maladies de l'oreille.* Paris, 1902, XXVIII, 364.

Bouvet. — *Essai critique sur la pathogénie des kystes des mâchoires.* Thèse, Paris, 1891.

Bouyssou. — *Traitement des kystes paradentaires.* Thèse, Paris, 1904.

Bourgoin. — *Des kystes paradentaires.* Thèse, Paris, 1908.

Bowbly. — Multiloc. cyst. *The Lancet,* 1837.

Boyer. — *Traité des maladies chirurgicales.* V. P., 376, 1818.

Von Bramann. — Ueber Kiefercysten mit Demonstration. *München' med. Wochenschrift,* 1893, XL, 38.

Brauham. — Tumours of the superior maxilla. *Med. News.* Philad., 1894, LXIV, 233.

Brierre de Boismont. — Mémoire sur les kystes à parois osseuses. *Journ. des Sciences médicales.* Paris, 1833.

Broca. — *Traité des tumeurs,* II, p. 53. Paris, 1869.

— Kyste du maxillaire supérieur. *Progrès médical,* 1874, p. 574.

— Recherches sur un nouveau groupe de tumeurs désignées sous le nom d'odontomes. *Acad. des Sc.,* 30 septembre 1867.

— Kyste dentifère du maxillaire supérieur. *Rev. gén. de clin. et de thérap.* Paris, 1905, p. 625.

Broca et Dupont. — Kystes uniloculaires des mâchoires, dents

incluses. *Rev. des mal. de l'enfance,* 1906, t. XXIV, p. 529.

Bryant. — *Guy's Hosp. Report,* 1870, p. 252.

Buchtemann. — *Arch. f. klin. chir.,* 1881, t. XXVI, p. 249.

Capdepont. — Quelques considérations anatomiques et pathologiques sur le sac folliculaire. *Rev. de stomat.,* 1902, IX, p. 154.

— Kyste du maxillaire supérieur présentant un signe clinique rare. *Rev. de stomat.,* 1905, XII, p. 18.

— *Revue de stomatologie,* 1908.

Castaneda. — Kyste paradoxal infecté simulant une angine de Ludwig. *Bull. de laryngol.,* n°s 27, 28, 1905.

Chaminade. — Kyste odontopathique volumineux du maxillaire supérieur. *Ann. de la policlinique de Bordeaux,* 1901.

Charcot. — Étude clinique sur les kystes périostiques. *Archives générales de médecine,* 1881.

Chassaignac. — Kyste du maxillaire supérieur. *Monit. des Hôpitaux,* 1853.

— Kyste du maxillaire inférieur. *Bulletin de la Société de chirurgie,* 1859.

Chérot. — Kyste du maxillaire supérieur consécutif à une arthrite dentaire. *Journal des sciences médicales de Lille,* 1896.

Chéron. — *Kystes d'origine dentaire.* Thèse, Paris, 1878.

Chiavaro. — *Cisti paradentari e protesi delle ossa mascellari.* Th., Naples, 1905.

Chibret. — *Contribut. à l'étude des épithéliomas adamantins.* Thèse, Paris, 1894.

Cignozzi. — Cista adamantinoma multiloculare del marcellare inferiore : studio anatomo pathologico Sullo neoplasie die origine paradentaria. *Riforma med.* Palermo-Napoli, 1906, XXII, 1065.

Cobb (F.). — Dentigerous cyst. *Laryngoscope.* Saint-Louis, V. S., 1900, IX, 397.

Colemau. — Cystic tumour of the Jaw. *Saint. Bartholo new's Hospital Reports.* Londres, 1871, VII, 16.

Colemau. — *Comptes rendus Soc. de biol.*, 1884, 8e S., t. I, p. 173, 175, 184, 241.

Coote. — Kyste multiloculaire de la mâchoire inférieure chez un vieillard. *The Lancet*, 1857.

— Kyste multiloculaire. *The Lancet*, 1861.

Cornil et Ranvier. — *Manuel d'histologie pathologique*, I, p. 348. Paris, 1884.

De Croes. — *Sinus et sinusites*. Paris, 1902.

Cruet. — Leçons de Magitot sur les kystes des mâchoires recueillies par Cruet. *Gazette hebd. de méd. et de chirurgie*, 1876.

— *Hygiène et thérapeutique des maladies de la bouche et des dents*, p. 281. Paris, 1899.

Cumston. — Quelques remarques sur les kystes dentifères. *Rev. de chir.* Paris, 1904, XXIX, 31.

David. — Kystes périostiques et abcès dentaires. *Gazette des Hôpitaux*. Paris, 1885.

— Étiologie et pathogénie des kystes radiculaires chez l'adulte. *Gaz. des Hôpit.* Paris, 1886.

— Pathogénie des kystes radiculaires des dents adultes. *Odontologie*, 1886, p. 517; 1887, p. 5.

Deguin. Kyste dentifère du maxillaire. *Annales de la Soc. de médecine*. Anvers, 1894.

Delpech. — *Précis élémentaires des maladies chirurgicales*, III, p. 439. Montpellier, 1816.

— *Chirurgie clinique*, p. 118. Montpellier, 1828.

Denucé. — Kyste multiloculaire. *Bulletin de la Société anat.*, 1852.

Derujunsky. — Ueber einem epithelialen Tumour im Unterkiefer. *Wien. klin. Wochenschrift*, 1890, III, 775, 795.

Desgiem. — Kystes dentifères du maxillaire. *Ann. Soc. de méd. d'Anvers*, 1894, LVI, 198.

— Discussion sur la pathogénie des kystes multiloculaires de la mâchoire. *Bull. et mém. Soc. chir. Paris*, 1878, N. S., IV, 437.

Desprès. — Art. mâchoires du *Dictionnaire de médecine et de chirurgie pratiques*, 1875.

Diday. — *Sur les maladies des os de la face*. Thèse d'agrégation, 1839.

Dolbeau. — Remarques sur les kystes des mâchoires. *Tribune médicale*, 1874.

Dreyfus. — *Étude des kystes d'origine dentaire*. Thèse, Paris, 1902.

Dubois. — *Affections des dents*, p. 30 et 580.

— Observation sur une tumeur de l'os maxillaire produite par le développement d'une dent dans le sinus. *Bull. École de méd.* Paris. 1805, VIII, 107.

Duchaussoy. — *Kystes des mâchoires*. Thèse d'agrégation, 1857.

Dudon. — Kyste dentifère. *Bordeaux méd.*, 1875, IV, 50.

Duplay. — Kyste dentigère de la mâchoire supérieure. *Gazette hebdomadaire*, 1894.

Duplay-Cazin. — *Les Tumeurs*.

Duplay et Reclus. — *Traité de chirurgie*, V, p. 143.

Dupuytren. — *Leçons orales de clinique chirurgicale*, II, p. 129; III, p. 470. Paris, 1833.

Duret. — Sur un cas de kyste dentaire. *Bulletin de la Société anatomique*, 1874.

Durrieux. — Des kystes épithéliaux paradentaires. *Rev. gén. de chir. et de thérap.* Paris, 1899, XIII, 289.

Duval. — *Journal de médecine, de chirurgie et de pharmacie de Sédillot*, 1812.

Engelhardt. — Tuméfaction des tissus maxillaires provenant d'une dent. *Arch. Laryngol.*, sept. 1. Band. XIX.

Eve. — Cystic tumours of the jaws. *British. journ. of dental Science*, mars 1883.

Fauchard. — *Le chirurgien-dentiste*, I, p. 128. Paris, 1728.

Fergusson. — Kyste de la mâchoire supérieure simulant une tumeur solide. *The Lancet*, 1850.

Ferrero. — Contributo allo studio degli adamantinomi del mascellare inferiore. *Riforma med.*, 1906, p. 13.

Folet. — Des kystes du maxillaire supérieur. *Bulletin médical du Nord.* Lille, 1895.

Follin et Duplay. — *Path. ext.*, II, p. 696.

Forget. — *Recherches sur les kystes du maxillaire et leur traitement.* Thèse, Paris, 1840.

— Mémoire sur les kystes des os maxillaires et leur traitement. *Bullet. de la Société de chirurgie*, 1853, p. 129.

Forgue. — Traitement des tumeurs des mâchoires. *Gaz. hebd. des Sciences médicales.* Montpellier, 1891.

— Observation d'un kyste uniloculaire du maxillaire supérieur. *Montpellier médical,* 1893.

— *Précis de pathologie externe.*

Forgue et Reclus. — *Traité de thérapeutique chirurgicale.*

Foulon. — Traitement des kystes uniloculaires par la cataphorèse. *Revue internat. d'odontologie,* 1892.

Fourquet. — Odontologie, 1912, p. 233 et 555.

Frey. — Manuel du chirurgien-dentiste. *Pathologie de la bouche et des dents,* p. 54.

Fuchs. — *Die Oberkiefer und Gaumen geschwülste aus den Iahren*, 1891-1902. *Inaug. dissertat.* Breslau, 1902, juillet et août, n° 35.

Gailhard et Nogüé. — In Traité de stomatologie.

Galippe. — Micro-organismes des dents cariées. *Journal des connaissances médicales,* 1889.

— *Les débris épithéliaux paradentaires, d'après les travaux de Malassez,* 1910, p. 183.

Garrot. — *Contribution à l'étude des kystes parad. intra-sinusiens.* Thèse, Bordeaux, 1906.

Gauthier. — *Des kystes du maxillaire d'origine dentaire.* Thèse, Lyon, 1905.

Gensoul. — *Sur quelques maladies graves du sinus maxillaire.* Paris, 1833.

Gerber. — Ueber die rhinoscopische Diagnose und die Behandlung der kiefercysten. *Arch. Laryng. und rhinol.* Berlin, 1904, XVI, 502.

Gilmer. — Report of 2 cases of cysts of the jaw. *Dental Review.* Chicago, 1899, XIII, 409, 468.

Giraldès. — Kyste du maxillaire. *Bulletin de la Société de chirurgie,* 1872.

Glénereau. — *Kystes des os maxillaires.* Thèse, Paris, 1863.

Godon. — Manuel du chirurgien-dentiste. *Dentisterie opératoire,* p. 194.

Goebel. — Ueber kiefertumoren deren Entstehung auf das Zahnsystem zurückzuführen ist, etc. *Centralblatt. f. algem. Path.* Iéna, 1897, VIII, 128.

Gontier. — *Étude sur un cas de tumeur mixte du maxillaire supérieur.* Thèse, Toulouse, 1904.

Gosse. — Zur Casuistik der Zahncysten. *Arch. f. klin. chir.* Berlin, 1891, LI, 436.

Gosselin. — *Gaz. des Hôpitaux,* 1864.

— *Société de chirurgie,* 1860, p. 185.

— *Clinique chirurgicale,* 1872, III, p. 208.

Gouly. — Kyste dentaire du maxillaire supérieur. *Union méd. du N.-E.* Reims, 1901.

Grawitz. — *Die epithelführenden Cysten der Zahnwurzel.* Thèse, Greifswald, 1906.

Gross, Rohmer et Vautrin. — *Pathologie chirurgicale,* 1890, I.

Guibert. Histoire d'un kyste dentaire. *Correspondant médical,* 1901.

Guibout. — Kyste du maxillaire. *Bull. de la Soc. anat.,* 1847, p. 391.

— Mémoire sur les kystes séreux qui se développent dans l'épaisseur des os maxillaires. *Union méd.,* 1847, p. 449.

Guinard. — Kyste uniloculaire du maxillaire supérieur. *Bull. de la Soc. anat.,* 1897, p. 942.

Gurd. — Monocular dentigerous cyst of superior maxilla. *Montreal M. J.,* 1905, XXXV, p. 5.

Guyon. — Art. maxillaires du *Dictionnaire encyclopédique des sciences médicales,* 1877.

Haasler. — Die Histogenese der kiefergeschwülste. *Arch. f. klin. chir.* Berlin, 1896, LIII, 749.

Hall. — *Ueber kiefercysten.* Thèse, Fribourg in Baden, 1896.

Haller. — Thèse chirurgie, I, 1750.

Hammer. — 22 tumoren des Oberkiefers und angrenzender Gegenden. *Arch. für pathologische Anat. und Physiol. und für klinische Medicin,* Berlin, CXLII, 503.

Harris et Ansten. — *Traité des maladies des dents.* Trad. Andrieu, p. 426.

Hartung. — Kiefercyste in Folge abnorm entwickelter Zœhne. *Deutsche Monatschft. f. Zanhheilk.* Leipzig, 1883, I, 189.

Hartzell. — Benign cystic epithelioma and its relationshif to so called Lyringocysadenoma. *Brit. M. J.* London, 1904, II, 991.

Haskin. — Report of a case of inflamed dentigerous cyst simulating, etc. *Tr. Anc. Laryngol. soc.,* 1905. Saint-Louis, 1906, XI, 175 et 190.

Hausmann. — *De la mucocèle du sinus maxillaire.* Thèse, Nancy, 1905.

Heath. — Thirty five years of a maxillary tumour. *British méd. journ.* 1880, p. 775.

— *Lésions des maladies des mâchoires.*

— Three cases of tumour of autrum. *Med. Times,* 1884.

— Lectura on certain dis. of the jaws. *British med. journ.,* 1887, p. 1332.

Heidé. — Kyste dentifère occasionné par éruption tardive d'une canine. *Odontologie.* Paris, 1901, 2e s., XII, 115.

Hektoen. — Maxillary cysts connected with the teeth. *N. Am. Pract.* Chicago, 1891, III, 241.

Henriet. — Kyste du maxillaire supérieur. *Progrès méd.,* 1874.

Herbert. — Transformation d'un kyste uniloculaire en kyste multiloculaire. *Bulletin de la Soc. de chirurgie,* 1878.

Hermann. — *Beitrag. zur Entwickelung der kiefercysten.* Thèse, Leipzig, 1889.

Heurtaux. — Kyste du maxillaire inférieur. *Journ. de médecine de l'Ouest.* Nantes, 1882.

Heydenreich. — Art. mâchoires du *traité de chirurgie* Duplay et Reclus, V, p. 143.

Hildebrand. — Beitrag zur Lehres von den durch abnorme Zahnentwickelung bedungten kiefertumoren. *Deutsche Zeitschaft für Chirurgie.* Leipzig, 1890-91, XXXI, 282.

Hoffmann. — Un cas de kyste dentaire interne. *Comptes rendus du congrès de Münich,* 1899.

Hulke. — Kyste du maxillaire. *British Med. Journ.,* 1868.

Jacquelin. — *Pathogénie des kystes des maxillaires.* Thèse, Paris, 1875.

Jacques et Michel. — Étude des kystes dentaires du maxillaire supérieur. *Revue hebd. de laryngologie de Bordeaux,* 1900, I, p. 305 et 437.

Jacques et Berthemès. — Traitement opératoire des kystes paradentaires du maxillaire supérieur. *Bull. de Laryng.* Paris, 1902, V, 102.

Jacques. — Du traitement opératoire des tumeurs solides du maxillaire supérieur. *Ass. franç. de Chir.* Procès-verbal. Paris, 1904, XVII, 308.

— L'infection du sinus maxillaire par les kystes paradentaires suppurés. *Congrès international de laryngologie.* Paris, mai 1907.

Jacquin. — *Gazette des Hôpitaux,* 1869, p. 109.

Jay. — Cysts of the maxilla connected with the teeth, with report of a case. *Med. New.* Philadelphie, 1895.

Jean. — *Étude des kystes uniloculaires simples des mâchoires.* Thèse, Montpellier, 1899.

Jobert de Lamballe. — *Gazette des Hôpitaux,* 1853, p. 409.

Jourdain. — *Maladies de la bouche,* I, p. 125, II, p. 125, 1778.

Kielhauser. — Ueber Oberkiefercysten. *Zahncertzliche Rundschau.* Berlin, 1895, n° 152.

Kirmisson. — Kyste périostique du maxillaire supérieur. *Prog. méd.* Paris, 1880, VIII, 426.

Kirmisson. — *Bull. de la Soc. Anat.*, 1879, p. 594.
— In *Manuel de pathologie externe*, II, p. 652. Paris, 1900.
Kœlliker. — *Histologie humaine*. Trad. française, 1868.
Kumner. — *Archives provinciales de chirurgie*, 1892.
— *Revue méd. de la Suisse*, 1893.
Kühne. — *Beitrag zur Entwickelung der kiefercysten*. Thèse, Leipzig, 1905.
Kuster. — Ueber die Neubildunhen des Oberkiefers und den Erfolg ihrer Operativen Behandlung. *Berl. klin. Wochenschrift*, 1888; XXV, 265, 295.
Laforesterie. — *Essai historique et critique sur les kystes dentaires*. Thèse, Paris, 1886.
Laguesse. — *Bull. de la Soc. de Biologie*, 1885.
Lagrange. — *Gaz. heb. de méd. de Paris*, 1885.
Lantier. — Tumours of the alveolar borders of the uppev maxillary. *Britisk Deut. J.* London, 1905, XXVI, 494.
Lannelongue et Achard. — *Traité des kystes congénitaux*, p. 256.
Léard. — *Contribut. à l'étude de l'épithéliome adamantin*. Thèse, Paris, 1900.
Le Dentu et Delbet. — *Traité de chirurgie*, t. V.
Le Dentu. — Épithélioma kystique du maxillaire inférieur. *Semaine gyn.*, 1893.
Legouest. — *Bull. de la Soc. de Chirurgie*, 1850, 1852, 1853.
Legros et Magitot. — Morphologie du follicule dentaire chez les mammifères. *Journal de l'Anatomie*, 1879.
Letenneur. — Kyste multiloculaire du maxillaire inférieur. *Bull. de la Soc. de chirurgie*, 1861.
— Kyste de la mâchoire inférieure. *Bullet. de la Soc. de chirurgie*, 1873.
Lindt. — Quelques cas de kystes des mâchoires. *Revue trimestrielle suisse d'odontologie*. Winterthür et Genève, 1902, XII, 245.
Lombart. — Thèse, Montpellier, 1836.

Lucas. — Dentigerous Cyst. of the sup. max. *Birmingham méd. revew*, 1896.

Maass. — Demonstration eines Falles von Kiefercyste. *Berl. klin. Wochenschft*, 1902.

Mac Donnell. — Large suppurating dentigerous Cyst. *Australas méd. gaz.* XI, 240, 1896. Sydney.

Magitot. — Mémoire sur les tumeurs du périoste dentaire. *Bullet. de la Soc. de chir.*, 1859.

— Pathogénie des kystes et abcès dentaires. *Gaz. des hôp.*, 1869.

— Kystes des mâchoires. *Archives générales de méd.*, 1872, 1873.

— Leçons sur les kystes des mâchoires. *Gaz. hebd. de méd. et de chir.*, 1876.

— *Traité des anomalies du système dentaire*, 1877, p. 232.

— Kystes dentaires périostiques. *Bullet. de la Soc. de chirurgie*, 1882.

— *Sur l'origine des kystes maxillaires*, 1882, 1885.

— Origine des kystes des mâchoires. *Société de biologie*, 1884.

— *Gazette des Hôpitaux*, 1884.

— Discussion sur l'origine des kystes radiculo-dentaires. Drainage métallique. *Congrès de chir. français*, 1886.

— Kyste ouvert dans le sinus. *Bull. de la Soc. de chirurgie*, 1887, p. 555.

— Sur les prétendus kystes des sinus. *Bull. de la Soc. de biologie*, 1887, 1888.

— *Bullet. de la Soc. de biologie*, 1888, p. 440 et 464.

Maisonneuve. — Observation d'un kyste butyreux de la mâchoire supérieure. *Gaz. des hôp.*, 1855.

— *Clinique chirurgicale*, I, p. 59. Paris, 1863.

Malassez. — Pathogénie des kystes des mâchoires. *Bull. de la Soc. de biologie*, 1884, p. 176.

— Notes sur la pathogénie des kystes des mâchoires. *Journal des connaissances médicales*, 1884.

Malassez. — Débris épithéliaux paradentaires et leur rôle. *Archives de phys.*, 1885, 3e série. V, p. 309; VI, p. 372.
a) Pathogénie d'un kyste dit folliculaire. P. 462.
b) Présentation de l'iter et du gubernaculum dentis. *Bull. de la Soc. de biologie*, 1888, p. 509.

Marchant et Albarran. — Kyste dentifère du sinus pris pour un sarcome. *Bull. de la Soc. anal.*, 1889.

Mason. — Dentigerous cyst of superior maxillary. *Texas dent Journ.* Dallas, 1897, XV, 101.

Mayor. — Kyste uniloculaire de la mâchoire inférieure. *Bull. Soc. de chir.*, 1855.

Meilhac. — Des kystes sous-périostiques du maxillaire. *Gaz. des hôp.* Paris, 1869, XLII, 169.

Michaux. — Kyste dentaire développé dans l'épaisseur du maxillaire supérieur. *Journ. des sc. méd. de Louvain*, 1857, II, 543.

Mikulikz. — Beitrage sur genese der Dermoide am Kopfe. *Wien Woche*, 1876.

Mirault. — Observations sur les kystes qui se développent dans l'épaisseur des os maxillaires. *Bullet. Soc. de méd. d'Angers*, 1841-42, p. 75.

Mongnidi. — Contribuzione allo studio del tumori derivanti del germe dentale. *Clin. chir.* Milan, 1894, II, 199.

Monot. — Kyste d'origine dentaire du maxillaire supérieur. *Bull. Soc. chir.*, 1890.

Montez. — Kyste dentifère de la mâchoire inférieure. *Dauphiné médical.* Grenoble, 1895.

Morault. — Kyste folliculaire du maxillaire supérieur, consécutif à l'évolution anormale d'une canine. *Rev. de Stomat.* Paris, 1905, XII, 300.

Morelot. — *Mémoires de l'Acad. Roy. de chirurgie*, 1774, II, p. 352.

Morestin. — *Bullet. de la Soc. chir.*, 1907, p. 354.

Mourlon. — Contribution à l'étude des kystes osseux.

Nasse. — Cystome central paradentaire du maxillaire. *Centralbl. f. chirurgie*, 1889.

Nélaton. — Kyste dentaire du maxillaire. *Bull. de la Soc. anat.*. 1856.

Nepveu. — *Bull. de la Soc. de biologie*, 1884.

Newbolt. — Case of multilocular cystic desease of the jaw. *Liverpool med.*, 1898, p. 352.

Nimier. — Article Mâchoires du *Traité de chirurgie* Le Dentu et Delbet, V, p. 85-7, 1897.

Notta. — Tumeurs du maxillaire inférieur. *Bull. de la Soc. de chirurgie*, 1871 à 1873.

Nové-Josserand. — Tumeur paradentaire. *Revue de chirurgie*, 1894, p. 177.

Nové-Josserand et Bérard. — Pour une variété de tumeurs solides des maxillaires d'origine paradentaire. *Revue de chirurgie*, 10 juin 1894.

Ombrédanne. — Maladies des mâchoires in *Traité de Chirurgie* Le Dentu et Delbet.

Oudet. — *Répertoire général des sciences médicales*, 1853.

Paget. — Dentigerous cyst. *Lectures on tumours*. Londres, 1853.

Pasquier. — *Remarques sur le traitement des kystes périostiques des mâchoires*. Nancy, 1883.

Péan. — *Leçons de clinique chirurgicale*, 1888.

Périer. — Thèse, Paris, 1878.

Petit. — *Traité des maladies des os*, II, 1723.

Penfold. — Cyst of the region of the mouth. *Dent. rec.* Londres, 1898, XVIII, 104.

Perthes. — Ueber odontogene Kiefertumoren. *München. med. Wochenschrift*, 1903, LII, 726.

Peyrot et Milian. — Kyste adamantin du maxillaire supérieur. Bull. et mém. *Soc. anat. Paris*, 1900, 6e S., II, 1066.

Von Pezold. — *Zur Statistik der Oberkiefer tumoren*. Erlangen, Th. Karlsruhe, 1893.

Phocas. — Kyste dentaire. *Nord médical*. Lille, 1896, p. 115.

Pibret. — *Bull. Soc. anat.*, 1852, p. 506.

Pilliet et Souligoux. — Kyste multiloculaire du maxillaire inférieur. *Bull. Soc. anat.*, décembre 1892.

Pize. — Kyste séreux du maxillaire supérieur. *Gaz. hôp.* Paris, 1864, XXXVII.

Polaillon. — Épithélioma paradentaire présentant tous les signes d'un sarcome du maxillaire inférieur. *Un. méd.* Paris, 1889, 3e s., XLVII, 474.

Polyak. — Operirtes Fall von Kieferjaste welche mit Mund und Nase communicirt. *Presse.* Budapest, 1892, XXXVIII, 606.

Pomme de Mirimonde. — *Étude sur les kystes épithéliaux paradentaires.* Thèse, Paris, 1898.

Preindelsberger et Wodyresky. — *Med. Rundschau.* Berlin, 1907, 863.

Quénu. — Occlusion des fistules consécutives à l'hydropisie du sinus. *Bulletin de la Société de chirurgie,* 1888.

Raoult. — Choix de l'intervention opératoire dans les kystes du maxillaire supérieur. *Ann. des mal. de l'oreille.* Paris, 1902, XXVIII, 29.

Raynaud. — *Kystes des mâchoires.* Thèse, Paris, 1873.

Reclus. — Épithélioma térébrant du maxillaire supérieur. *Bullet. méd.,* 1876, p. 795 et 836.

Redier. — Kyste dentaire développé dans le sinus. *Bull. de la Soc. de chirurgie,* 1880.

— *Compte rendu du 1er Congrès français de stomatologie.* Paris, 1907.

Remy. — Kyste dentaire du maxillaire inférieur. *Bullet. de la Soc. anat.,* 1873.

Reverdin. — Tumeur du maxillaire supérieur : épithélioma pavimenteux : absence d'une prémolaire : origine dentaire probable de la tumeur. *Arc. fr. de chir. Proc.-verb.* Paris, 1904, XVII, 301.

Ricard et Bousquet. — *Pathologie externe,* II, p. 583. Paris, 1893.

Robin et Magitot. — Mémoire sur la genèse et le développement des follicules dentaires. *Journal de physiologie,* 1861, IV, p. 73.

Robin. — *Mémoire de la Soc. de biologie,* 1862.

Robin (Pierre). — Thèse, Paris, 1900.

Robinson. — Cysts of the jaws. *Saint Thomas's Hosp. Rep.*, 1890-91. Londres, 1892, N. S., XX, 107.

Rodier (H.). Note sur l'énucléation des gros kystes des mâchoires. *Rev. de stomatologie*, janvier 1907.

Roese. — Ueber die Entwickelung der Zœhne des Menschen. *Arch. f. mikr. anat.* Bonn, 1891, XXXVIII, 447, 491.

Roullin. — Kyste d'origine dentaire. *Journ. des Sciences médicales*. Lille, 1877.

— Kyste d'origine dentaire. *Journ. des Sc. méd. de Lille*, 1897, I, 378.

Routier. — Kyste dentifère du maxillaire supérieur. *Bull. de la Soc. de chirurgie*, 1890.

Runge. — *Thèses chirurgicales* de Haller. Édition française, 1750.

Saucerotte. — Kyste séreux du palais. *Gaz. méd.*, 1856.

Scharff. — *Cure radicale de certaines tumeurs de la mâchoire supérieure*. Thèse, Nancy, 1902.

Scheff. — Kyste dentaire. *Wien. klinische Wochenschrift*, 1896.

Schuhmann. — Early diagnosis and in brief the treatment of tumours of the jaw. *Tr. Illinois Dent. Soc.* Chicago, 1896, 72.

Scultet. — 1654. *Commentarium chirurgicum*.

Senn. — Dentigerous tumour of superior maxilla. *Ann. Surg.* Philadelphie, 1905, XLII, 310.

Serres. — *Anat. et Phys. des dents*. Paris, 1817.

Shambaugk. — Case of maxillary or dental cyst. *Illinois M. F.* Springfield, 1906, X, 198.

Sieur et Jacob. — Kyste uniloc. rad. dentaire du maxillaire supérieur. *Bull. de la Soc. anat.*, 1899.

Siffre. — La lésion du sinus maxillaire et l'action du dentiste. *Revue odontologique*, 1900.

Sirantoine. — *Étude critique sur la pathogénie des kystes paradentaires uniloculaires*. Thèse, Nancy, 1903.

Smith. — Diagnosis and treatment of dentritic cystic tumours of

the jaws. *Med. et Surgical Reporter.* Philadelphie, 1885, LIII, 169.

Sourier. — *Gazette des Hôpitaux,* 1869.

Steensland. — *Centralbl. für Chir.,* 1906, p. 627.

Stokes. — *Dublin Journ. méd.,* 1883.

Strauss. — *Zur Casuistik der Oberkiefertumoren und deren Behandlung.* Thèse, Fribourg, 1898.

Suarez de Mendoza. — Sinuscopie vraie pour préciser les indications opératoires. *Progrès méd.,* 1900.

Swan. — Dentigerous cyst. of the autrum of Highmore. *Med. and Surg. reporter.* Philadelphie, 1889.

Syme. — Tumour of the upper jaw. *Edimbourg, Med. and Surg. Journ.,* 1838.

Tapie. — Kyste dermoïde dentifère du maxillaire inférieur. *Gaz. hebd. de méd.,* 1890, 2e s., XXVII, 55.

Tellier. — Des kystes des mâchoires d'origine dentaire. *Odontol.* Paris, 1905, 2e s., XX, 629.

— *Lyon médical,* 1905, CV, 49, 95.

Terrier. — *Chirurgie de la face.*

— *Manuel de path. et de clinique chirurgicale,* III et IV.

Terrillo. — *Bull. de la Soc. de Chirurgie,* 1881.

Tillaux. — *Traité de chirurgie clinique,* I, p. 378.

Tomes. — *Traité de chirurgie dentaire.* Trad. Darin. Paris, 1873.

— Pathogénie des kystes dentaires. *British med. journ.,* 1887.

Trélat. — *Ann. de Méd. et de Chirurgie,* 1885.

Trémoureux. — *Abcès du sinus max.* Thèse, Paris, 1890.

Turner. — Dental cysts. *Tr. Brit. Deut. Ass.* London, 1898, XIX, 171.

Velpeau. — *Nouveaux éléments de méd. opératoire,* III, p. 616. Paris, 1839.

Verneuil. — Kyste périostique du maxillaire. *Progrès médical,* 1874, p. 73.

Verneuil. — Tumeur polykystique du maxillaire inférieur. *Bull. de l'Acad. de méd.*, 1875, p. 644.

— *Bull. de la Soc. de Chirurgie*, 1878.

— Diagnostic des kystes du maxillaire supérieur. *Gazette des Hôpitaux*, 1884.

Villeneuve. — Kyste radiculaire du maxillaire supérieur ayant envahi le sinus. *Marseille médical*, 1890.

Vitalis. — Kyste développé dans le sinus maxillaire. *Bull. de la Soc. anat.*, 1858.

Voron. — Kyste dentigère. *Province médicale*. Lyon, 1897.

Weinlechner. — 2 Fälle von Cysten des Alveolarforsatzes des Oberkiefers. *Bericht der Krankenanstalt Rudolf Stifting in Wien*, 1878, 298.

Willms. — Zahncysten und Kiefercysten. *München. med. Wochenschrift*, 1905, LII, 338.

Windmuller. — *Beitrage sur Casuistik der Kiefertumoren*. Thèse, Gottingen, 1890.

Weiss. — Leçon recueillie dans le service de Verneuil sur un kyste maxillaire. *Progrès médical*, 1876.

Windle. — An account of two rare tumours connected vith the teeth. *Journ. anat. et physiol.* Londres, 1886-1887.

Witzel. — Kystes paradentaires. *Wiener med. Blatt.*, 1897.

Young. — *Dental Rec. Lond.*, 1906, XXVI, 155.

Zang. — Zur Therapie der Kiefercysten. *Deutsche Zahncertzliche Wochenschrift*. Wiesbaden, 1899, II, 803.

Zuckerkandl. — *Traité d'anat. norm. et path. des fosses nasales*. Trad. franç., I, p. 569.

TABLE DES MATIERES

	Pages.
Classification et division	13
Kystes paradentaires du maxillaire supérieur	17
Kystes paradentaires du maxillaire inférieur	27
Kystes des incisives centrales supérieures	28
Kystes des incisives latérales supérieures	34
Kystes des canines supérieures	54
Kystes des prémolaires supérieures	57
Kystes des molaires supérieures	61
Kystes de la mâchoire inférieure	63
Diagnostic différentiel des kystes paradentaires	71
Traitement	80
Conclusions	85
Bibliographie	89

CHARTRES. — IMPRIMERIE DURAND, RUE FULBERT.